

ESDRAS MARQUES LINS



**MEMBRANA DE BIOPOLÍMERO
DE CANA-DE-AÇÚCAR COMO
REMENDO EM ARTERIOPLASTIAS
FEMORAIS EM CÃES**

**RECIFE
2007**

ESDRAS MARQUES LINS

**MEMBRANA DE BIOPOLÍMERO
DE CANA-DE-AÇÚCAR COMO
REMENDO EM
ARTERIOPLASTIAS FEMORAIS
EM CÃES**

Tese apresentada ao Colegiado do Programa de Pós-Graduação em Cirurgia do Centro de Ciências da Saúde da Universidade Federal de Pernambuco, como parte dos requisitos para obtenção do título de Doutor em Cirurgia.

ORIENTADOR

DR. JOSÉ LAMARTINE DE ANDRADE AGUIAR

**PROFESSOR ASSOCIADO DO DEPARTAMENTO DE CIRURGIA, CCS
UNIVERSIDADE FEDERAL DE PERNAMBUCO**

ORIENTADOR EXTERNO

DR. SILVIO ROMERO DE BARROS MARQUES

**PROFESSOR TITULAR DE CIRURGIA VASCULAR DO DEPARTAMENTO DE CIRURGIA,
CCS
UNIVERSIDADE FEDERAL DE PERNAMBUCO**

RECIFE
2007

LINS, ESDRAS MARQUES

Membrana de biopolímero de cana-de-açúcar
como remendo em arterioplastias femorais em cães.
– Recife: O Autor, 2007.

xix, 75 folhas; il., fig., tab.

Tese (doutorado) – Universidade Federal de
Pernambuco. CCS. Cirurgia, 2007.

Inclui bibliografia e anexos.

1. Prótese vascular - Cães. 2.
Biopolímero – Cana-de-açúcar. I.
Título.

616-089.843
617.413

CDU (2.ed.)
CDD (20.ed.)

UFPE
CCS2007-118

Pesquisa financiada pelo CNPQ

ACT – 620131/2004-7

**“MEMBRANA DE BIOPOLÍMERO DE CANA-DE-AÇUCAR COMO REMENDO EM
ARTERIOPLASTIAS FEMORAIS EM CÃES”**

Esdras Marques Lins

APROVADA EM: 03/08/2007

ORIENTADOR: José Lamartine de Andrade Aguiar


COMISSÃO EXAMINADORA:



Prof.º Dr. Edmundo Machado Ferraz – CCS/UFPE




Prof.º Dr. Frederico Teixeira Brandt – CCS/UFPE



Prof.º Dr. Salvador Vilar Correia Lima – CCS/UFPE



Prof.º Dr. Fernando Ribeiro de Moraes Neto – CCS/UFPE



Prof. Dr. Winston Bonetti Yoshida – Universidade Estadual Paulista Júlio de Mesquita
Filho

UNIVERSIDADE FEDERAL DE PERNAMBUCO
CENTRO DE CIÊNCIAS DA SAÚDE
DEPARTAMENTO DE CIRURGIA
PROGRAMA DE PÓS-GRADUAÇÃO EM CIRURGIA

Relatório da Defesa de Tese do Dr. Esdras Marques Lins aluno do Programa de Pós-graduação em Cirurgia, Área de Concentração: Cirurgia: Clínica e Experimental.

Às oito horas do dia três de agosto de dois mil e sete no Auditório Murilo La Greca da Universidade Federal de Pernambuco, tiveram início os trabalhos de defesa de tese do Dr. Esdras Marques Lins, para obtenção do grau de Doutor em Cirurgia. A comissão Julgadora – eleita pelo Colegiado do Programa e homologada pela Câmara de Pesquisa e Pós-graduação – foi integrada pelos professores: Dr. Edmundo Machado Ferraz, Doutor do Departamento de Cirurgia do CCS/UFPE (Presidente da Banca Examinadora); Dr. Frederico Teixeira Brandt, Doutor do Departamento de Cirurgia do CCS/UFPE; Dr. Salvador Vilar Correia Lima, Doutor do Departamento de Cirurgia do CCS/UFPE; Dr. Fernando Ribeiro de Moraes Neto, Doutor do Departamento de Cirurgia do CCS/UFPE; e Dr. Winston Bonetti Yoshida, Doutor do Departamento de Cirurgia e Ortopedia Rubião Júnior da Universidade Estadual Paulista Júlio de Mesquita Filho; e, para suplentes: interno: Sílvio da Silva Caldas Neto, Doutor do Departamento de Cirurgia do CCS/UFPE e, finalmente, externo, Dr. Marcelo Moraes Valença, Doutora do Departamento de Neuropsiquiatria e Ciência Comportamental; tendo, como orientador interno, o Dr. José Lamartine de Andrade Aguiar, Doutor do Departamento de Cirurgia do CCS/UFPE. A tese apresentada pelo doutorando Esdras Marques Lins versou sobre: **“MEMBRANA DE BIOPOLÍMERO DE CANA-DE-AÇUCAR COMO REMENDO EM ARTERIOPLASTIAS FEMORAIS EM CÃES”**. Após, a explanação de 30(trinta) minutos, pelo candidato, justificando a escolha, o objetivo da pesquisa, a metodologia empregada e os resultados obtidos, baseados na análise estatística, ilustrados com datashow, foram realizadas as arguições na seguinte ordem: Prof. Dr. Winston Bonetti Yoshida, Prof. Dr. Fernando Ribeiro de Moraes Neto, Prof. Dr. Salvador Vilar Correia Lima, Prof. Dr. Frederico Teixeira Brandt, e Prof. Dr. Edmundo Machado Ferraz (Presidente da Banca Examinadora); todas as arguições foram feitas no tempo regulamentar, e respondidas pelo candidato. Ao término das mesmas, a Comissão Julgadora proferiu o seguinte resultado: Prof. Dr. Edmundo Machado Ferraz (Presidente da Banca Examinadora), menção “Aprovado”, Prof. Dr. Frederico Teixeira Brandt, menção “Aprovado”, Prof. Dr. Salvador Vilar Correia Lima, menção “Aprovado”, Prof. Dr. Fernando Ribeiro de Moraes Neto, menção “Aprovado”, e Prof. Dr. Winston Bonetti Yoshida, menção “Aprovado”. Conclusão, o candidato, foi aprovado com menção “Aprovado”. Nada mais havendo a registrar foram encerrados os trabalhos do que, para constar, elaborei o presente relatório que vai por mim, Niége Maria de Paiva Melo, Secretária, assinados depois do Senhor Presidente, e demais integrantes da Comissão Examinadora. Recife, 03 de agosto de 2007.

Prof. Edmundo Machado Ferraz

Prof. Frederico Teixeira Brandt

Prof. Salvador Vilar Correia Lima

Prof. Fernando Ribeiro de Moraes Neto

Prof. Winston Bonetti Yoshida

Niége Maria de Paiva Melo (secretária)

Conferir com o Documento
Original em Niége Maria de Paiva Melo

Niége M. de Paiva Melo
Sec. Executiva do Programa de
Pós-graduação em Cirurgia
CCS/UFPE
Nível Mestrado Doutorado
Cad. 00112566
SIAPE 1134590

UNIVERSIDADE FEDERAL DE PERNAMBUCO

REITOR

Prof. Amaro Henrique Pessoa Lins

VICE-REITOR

Prof. Gilson Edmar Gonçalves e Silva

PRÓ-REITOR PARA ASSUNTOS DE PESQUISA E PÓS-GRADUAÇÃO

Prof. Celso Pinto de Melo

CENTRO DE CIÊNCIAS DA SAÚDE DIRETOR

Prof. José Thadeu Pinheiro

HOSPITAL DAS CLÍNICAS DIRETOR SUPERINTENDENTE

Profa. Heloísa Mendonça de Moraes

DEPARTAMENTO DE CIRURGIA CHEFE

Prof. Silvio Romero de Barros Marques

PROGRAMA DE PÓS-GRADUAÇÃO EM CIRURGIA NÍVEL MESTRADO E DOUTORADO COORDENADOR

Prof. José Lamartine de Andrade Aguiar

VICE-COORDENADOR

Prof. Carlos Teixeira Brandt

CORPO DOCENTE

Prof. Álvaro Antônio Bandeira Ferraz

Prof. Carlos Teixeira Brandt

Prof. Cláudio Moura Lacerda de Melo

Prof. Edmundo Machado Ferraz

Prof. Frederico Teixeira Brandt

Prof. José Lamartine de Andrade Aguiar

Prof. Salvador Vilar Correia Lima

Prof. Sílvio Caldas Neto

“Ora, Àquele que é poderoso para fazer infinitamente mais do que tudo quanto pedimos, ou pensamos, conforme o seu poder que opera em nós”

Efésios 3: 20

DEDICATÓRIA

*A **Deus**, que conduz a minha vida.*

*À minha esposa e amiga, **Adriene**, pelo incentivo e amor sempre dispensados, e à minha amada filha, **Gabriela**.*

*Aos meus pais, **Vanildo e Dorotea**, por todo carinho e amor recebidos. Verdadeiros amigos presentes em todas as horas.*

*Aos meus irmãos, **Flavius e Vagner**, amigos com quem posso sempre contar.*

AGRADECIMENTOS

Ao **Prof. Dr. José Lamartine de Andrade Aguiar**, pela sua orientação e por sua contínua dedicação ao Programa de Pós-Graduação em Cirurgia, em particular à realização do presente trabalho.

Ao **Prof. Dr. Silvio Romero Barros Marques**, que sempre me estimulou a prosseguir na vida acadêmica.

Ao **Prof. Dr. Antônio Roberto de Barros**, por ter disponibilizado toda a estrutura do Núcleo de Cirurgia Experimental do CCS-UFPE para a realização desta pesquisa.

À **Dra. Renata de Oliveira Rossiter**, ao **Prof. Dr. Luciano Tavares Montenegro** e ao **Prof. Dr. Roberto José Vieira**, responsáveis pela avaliação histológica no presente estudo.

À minha esposa, **Adriene Alcantara Lins**, que foi responsável pela correção gramatical e ortográfica do texto.

À **Dra. Maria Claudia Albuquerque**, por ter me incentivado a fazer parte do grupo de pesquisa com a membrana da cana-de-açúcar.

À **Dra. Adriana Ferreira** e ao **Dr. José Joaquim Alves**, médicos veterinários do Núcleo de Cirurgia Experimental, que me ajudaram na realização de todos os experimentos.

A **Maria de Lourdes** e a **Maria Auxiliadora**, técnicas de enfermagem do Núcleo de Cirurgia Experimental, pela boa vontade no preparo do material cirúrgico e da sala operatória antes de cada cirurgia.

A **Niege Maria**, secretária do Programa de Pós-Graduação em Cirurgia, pela atenção e ajuda dispensadas durante todo o Doutorado.

A **Sidley Bernardino**, técnico de laboratório responsável pelo preparo das lâminas para o estudo histológico.

Ao **Dr. Domingos Maria da Silva**, médico veterinário responsável pelos exames radiológicos do Núcleo de Cirurgia Experimental do CCS-UFPE, que me ajudou na realização das arteriografias.

Ao **Prof. Arnóbio Marques**, por ter cedido o aparelho para a realização das velocimetrias Doppler.

Ao **Prof. Edmilson Mazza**, consultor da análise estatística do presente estudo.

ÍNDICE

LISTA DE TABELAS	xi
LISTA DE FIGURAS	xiii
RESUMO	xvi
	xviii

ABSTRACT

1. INTRODUÇÃO.....	01
1.1 Apresentação do problema.....	02
1.2 Justificativa.....	04
1.3 Objetivos.....	05
2. LITERATURA.....	06
2.1 Arterioplastia com enxerto em remendo.....	07
2.2 Substitutos arteriais biológicos.....	08
2.3 Substitutos arteriais sintéticos.....	10
2.4 Biopolímeros.....	12
2.5 Biopolímero de cana-de-açúcar.....	13
3. MATERIAL E MÉTODO	14
3.1 Material.....	15
3.2 Método.....	17
4. RESULTADOS.....	28
4.1 Avaliação técnica per-operatória.....	29
4.2 Observação clínica no pós-operatório	29
4.3 Aspecto macroscópico 180 dias após a arterioplastia.....	31
4.4 Velocimetria Doppler.....	34
4.5 Arteriografia.....	36
4.6 Histologia.....	39
4.7 Análise estatística.....	43
5. DISCUSSÃO.....	47
5.1 Material e método.....	48
5.2 Resultados.....	52
5.3 Importância do estudo.....	57
6. CONCLUSÃO.....	59
7. REFERÊNCIAS.....	61
8. ANEXOS.....	73

LISTA DE TABELAS

Tabela 1	Distribuição dos animais quanto ao gênero e ao peso.....	16
Tabela 2	Diâmetro em centímetros das artérias femorais antes da arterioplastia.....	37
Tabela 3	Diâmetro em centímetros das artérias femorais 180 dias após a arterioplastia.....	38
Tabela 4	Extensão dos remendos da membrana de biopolímero de cana-de-açúcar e ocorrência de infecção, dilatação, ruptura ou falso-aneurisma e trombose 180 dias após a arterioplastia.....	38
Tabela 5	Extensão dos remendos de e-PTFE e ocorrência de infecção , dilatação, ruptura ou falso-aneurisma e trombose 180 dias após a arterioplastia.....	39
Tabela 6	Presença de linfócitos e neutrófilos na superfície externa dos remendos da membrana de biopolímero de cana-de-açúcar	41
Tabela 7	Presença de linfócitos e neutrófilos na superfície externa dos remendos de e-PTFE.....	42
Tabela 8	Presença de fibroblastos na estrutura da parede dos remendos da membrana de biopolímero de cana-de-açúcar e de e-PTFE.....	42
Tabela 9	Estatísticas do diâmetro das artérias femorais antes e após a arterioplastia, segundo o material utilizado.....	44
Tabela 10	Avaliação das variáveis: linfócitos, neutrófilos e invasão de fibroblastos segundo o material utilizado.....	45
Tabela 11	Avaliação das variáveis: infecção da ferida operatória , dilatação, ruptura ou falso-aneurisma e trombose segundo o material utilizado.....	46

LISTA DE FIGURAS

Figura 1	Membrana de biopolímero de cana-de-açúcar.....	16
Figura 2	Prótese de Politetrafluoretileno expandido (e-PTFE).....	17
Figura 3	Posição do cão na mesa operatória expondo as regiões inguinais.	19
Figura 4	Cão na mesa operatória com sonda vesical para controle do fluxo urinário	19
Figura 5	Aparelho Dual Frequency Directional Doppler Parks Model 1052 utilizado na velocimetria Doppler	21
Figura 6	Dissecção da artéria femoral	21
Figura 7	Isolamento da artéria e da veia femoral	22
Figura 8	Desenho esquemático ilustrativo adaptado da EMC, Techniques chirurgicales – Chirurgie vasculaire, demonstrando a arterioplastia com enxerto em remendo.....	22
Figura 9	Implante do remendo da membrana de biopolímero de cana-de-açúcar.....	23
Figura 10	Anastomose do remendo da membrana de biopolímero de cana-de-açúcar à parede arterial lateral.....	23
Figura 11	Artéria femoral esquerda após o implante do remendo da membrana de biopolímero de cana-de-açúcar.....	24
Figura 12	Artéria femoral direita após o implante do remendo de e-PTFE ..	24
Figura 13	Cicatriz cirúrgica após 180 dias em cão do gênero masculino.....	30
Figura 14	Cicatriz cirúrgica após 180 dias em cão do gênero feminino.....	30
Figura 15	Artéria femoral esquerda com o remendo da membrana de biopolímero de cana-de-açúcar 180 dias após a arterioplastia, mostrando a área do remendo e o aspecto biomórfico da membrana.....	32
Figura 16	Artéria femoral direita com o remendo de e-PTFE 180 dias após a arterioplastia, mostrando a área do remendo e o aspecto biomórfico da prótese.....	32

Figura 17	Visão interna do segmento da artéria femoral esquerda 180 dias após a arterioplastia com a membrana de biopolímero de cana-de-açúcar mostrando a camada íntima.....	33
Figura 18	Visão interna do segmento da artéria femoral direita 180 dias após a arterioplastia com remendo de e-PTFE, mostrando a camada íntima.....	33
Figura 19	Sinal Doppler percutâneo trifásico na artéria femoral esquerda , antes da arterioplastia.....	34
Figura 20	Sinal Doppler percutâneo trifásico na artéria femoral direita, antes da arterioplastia	34
Figura 21	Sinal Doppler percutâneo trifásico nas artérias femorais esquerda e direita, 180 dias após a arterioplastia.....	35
Figura 22	Sinal Doppler trifásico direto sobre a artéria femoral direita, proximal e distal ao remendo de e-PTFE, no per-operatório, 180 dias após a arterioplastia.....	35
Figura 23	Sinal Doppler trifásico direto sobre a artéria femoral esquerda, proximal e distal ao remendo da membrana de biopolímero de cana-de-açúcar, no per-operatório, 180 dias após a arterioplastia.....	36
Figura 24	Arteriografia com as artérias femorais, direita com remendo de e-PTFE e esquerda com remendo da membrana de biopolímero de cana-de-açúcar, 180 dias após a arterioplastia, sem sinais de trombose ou dilatação.....	37
Figura 25	Reação inflamatória crônica (RIC) na superfície externa do remendo da membrana de biopolímero de cana-de-açúcar.....	40
Figura 26	Remendo da membrana de biopolímero de cana-de-açúcar sem invasão de fibroblastos. Fibrose na superfície interna (SI).....	40
Figura 27	Invasão do remendo de e-PTFE por fibroblastos (FB) e reação inflamatória crônica (RIC) na sua superfície externa. Fibrose na superfície interna (FB).....	41

RESUMO

Objetivo: O objetivo deste estudo foi avaliar a utilização da membrana de biopolímero de cana-de-açúcar como remendo em arterioplastias femorais em cães.

Material e método: Oito cães adultos mestiços foram anestesiados por via endovenosa com cloridrato de cetamina na dose de 2,5 mg / Kg e brometo de pancurônio na dose de 0,2 mg / Kg, após indução com tiopental sódico na dose de 12,5 mg / Kg. Foi realizada tricotomia das regiões inguinais e a seguir procedeu-se a velocimetria Doppler percutânea das artérias femorais direita e esquerda para controle pré-operatório. Sob condições de assepsia e anti-sepsia os cães foram submetidos à dissecação das artérias femorais seguida da medida do diâmetro arterial e de uma arteriotomia longitudinal com retirada de um fragmento elíptico da parede arterial medindo 1,5 cm por um terço do diâmetro da artéria. Para a correção do defeito da parede arterial, os animais foram submetidos à arterioplastia femoral bilateral com remendos da membrana de biopolímero de cana-de-açúcar no lado esquerdo (grupo experimental) e de PTFE expandido (grupo controle) no lado direito. As suturas foram contínuas com fio de prolene ® 7.0. As membranas utilizadas como remendos são constituídas de um biopolímero obtido por síntese bacteriana a partir do melão de cana-de-açúcar, produzidas na Estação Experimental de Cana-de-Açúcar de Carpina da Universidade Federal Rural de Pernambuco e processadas para aplicação como prótese cirúrgica no Núcleo de Cirurgia Experimental do Centro de Ciências da Saúde da Universidade Federal de Pernambuco. Na primeira semana pós-operatória os cães foram submetidos a avaliação clínica diária e semanal a partir do oitavo dia. A avaliação clínica consistiu no exame dos pulsos femorais, na avaliação da marcha e na observação da presença de tumor pulsátil, hematoma ou hemorragia e infecção da ferida operatória. Após 180 dias das arterioplastias, sob anestesia geral, foi realizada tricotomia das regiões inguinais e abdominal e procedeu-se nova fluxometria Doppler percutânea das artérias femorais. Os animais foram submetidos à dissecação das artérias femorais, medido o diâmetro arterial e realizada velocimetria Doppler trans-operatória em pontos proximal e distal à arterioplastia. A seguir foi realizada laparotomia e exposição da aorta abdominal para acesso arteriográfico. Através da velocimetria Doppler e da arteriografia foi pesquisada a ocorrência de trombose, aneurisma e falso-aneurisma. Os segmentos das artérias femorais com os remendos foram retirados para estudo histopatológico e os animais foram mortos com dose tóxica de anestésico.

Resultados: No período de avaliação de 180 dias, nos dois grupos, não foram observados casos de infecção da ferida operatória, dilatação, ruptura, falso-aneurisma ou trombose. Nos dois grupos foi encontrada uma resposta inflamatória crônica com neutrófilos e linfócitos. Nas superfícies externa e interna dos remendos foi encontrada fibrose. No grupo controle ocorreu invasão dos remendos de e-PTFE por fibroblastos.

Conclusões: Com base nos resultados obtidos com o modelo experimental utilizado, conclui-se que a membrana de biopolímero de cana-de-açúcar pode ser utilizada como remendo em arterioplastias femorais em cães.

PALAVRAS-CHAVE: Prótese vascular, implante de prótese vascular, bioprótese e cana-de-açúcar

ABSTRACT

Objective: The aim of this study was to evaluate the use of the sugarcane biopolymer membrane patch in femoral artery angioplasty in dogs.

Material and Methods: Eight adult mongrel dogs were anesthetized with sodium thiopental (dosage 12.5 mg / Kg), pancuronium bromide (dosage 0.2 mg / Kg) and ketamine hydrochloride (dosage 2.5 mg / Kg). The animals underwent tricotomy of the inguinal regions and percutaneous Doppler velocimetry of the left and right femoral arteries was performed for preoperative control. The inguinal regions were prepared in sterile fashion and dissection of the femoral arteries was performed. After the measurement of the diameter of the femoral arteries, a longitudinal arteriotomy was performed with excision of an elliptical piece of the arterial wall, measuring 1.5 cm by one third of the diameter of the femoral artery. In order to close the parietal wall defect, the dogs underwent a femoral artery patch angioplasty, with a sugarcane membrane biopolymer patch on the left-hand side (experimental group) and an e-PTFE patch on the right-hand side (control group), using a continuous 7-0 prolene® suture. The membranes used in the angioplasty were made from a biopolymer obtained by bacterial synthesis from sugarcane molasses, produced in the Carpina Sugarcane Experimental Research Station of the Federal Rural University of Pernambuco and processed for use as a surgical prosthesis in the Experimental Research Laboratory of the Health Sciences Center of the Federal University of Pernambuco. The dogs underwent clinical evaluation daily for the first week and weekly thereafter. The clinical evaluation consisted of an examination of the pulses of the femoral arteries, assessment of gait and the verification as to whether there was any pulsatile tumor, bruising, hemorrhage or infection of the surgical wound. One hundred and eighty days after the angioplasties, trichotomy of the inguinal and abdominal regions was performed under general anesthesia, as well as a further percutaneous Doppler velocimetry of the femoral arteries. Next, the dogs underwent dissection of the femoral arteries, measurement of the diameter of the latter and a perioperative Doppler velocimetry at points proximal and distal to the angioplasty. After that, a laparotomy was performed in order to expose the aorta for angiographic access. By means of the Doppler velocimetry and angiography, the dogs were screened for thrombosis, aneurysm and pseudoaneurysm. The segments of the femoral arteries with the patches were harvested for histological investigation, following which the animals were sacrificed with a toxic dosage of anesthetic.

Results: At 180 days, no cases of surgical wound infection, aneurysm, rupture, pseudoaneurysm or thrombosis were observed in either group. A chronic inflammatory reaction with lymphocytes and neutrophils was seen in both groups. Fibrosis was noted on the inner and outer surfaces of the patches. Invasion by fibroblasts of all the e-PTFE patches occurred in the control group.

Conclusions: Based on the results obtained with the experimental model employed, it may be concluded that the sugarcane biopolymer membrane can be used in femoral artery angioplasty in dogs.

KEYWORDS: vascular prosthesis, vascular prosthesis implantation, bioprosthesis, sugarcane.

INTRODUÇÃO

1.1 Apresentação do problema

Entre as doenças que afetam o sistema vascular, as do sistema arterial são as mais graves e freqüentemente necessitam de tratamento cirúrgico. A reconstrução arterial é empregada de forma rotineira no tratamento das disfunções mecânicas, destacando-se a correção dos aneurismas, o tratamento das arteriopatias obstrutivas agudas e crônicas e o tratamento das lesões traumáticas ¹⁻⁹.

A arterioplastia com enxerto em remendo é um tipo de reconstrução arterial utilizada no tratamento de defeitos críticos da parede arterial para evitar a redução da luz vascular provocada pela sutura simples. Esta cirurgia é realizada com o uso de substitutos arteriais, que são classificados em biológicos e sintéticos ¹⁰⁻¹⁵.

Os substitutos arteriais biológicos são: os auto-enxertos e as próteses biológicas. Os auto-enxertos são ativos, já que são formados por células endoteliais vivas e são considerados os melhores substitutos arteriais. As artérias e veias autógenas, como a artéria mamária, a artéria femoral e as veias safenas, podem ser utilizadas como auto-enxertos ^{1-3, 14-16}.

Estes substitutos apresentam a melhor relação de custo-benefício, pois são retirados do próprio doente, porém têm o seu uso limitado pela disponibilidade de veias ou artérias capazes de serem usadas em uma reconstrução arterial ^{1-3, 14-16}.

As próteses biológicas são inativas, pois são formadas por células endoteliais mortas. Estes substitutos são produzidos após fixação química ou criopreservação e são habitualmente utilizados quando há impossibilidade de uso dos auto-enxertos ou das próteses sintéticas, condição que é comum nos pacientes submetidos a várias reconstruções arteriais, ou quando é necessário realizar uma reconstrução arterial em local infectado. As próteses biológicas são mais resistentes à infecção, porém têm uso restrito devido ao alto custo para a sua obtenção e armazenamento e pelo risco que apresentam de dilatação aneurismática e calcificação ^{14,15,17-21}.

Os substitutos arteriais sintéticos são amplamente empregados nas reconstruções arteriais e, devido ao desenvolvimento tecnológico, estes enxertos se tornaram tão eficazes que em alguns territórios arteriais eles são os substitutos preferidos ^{4,5,8,9}.

Atualmente os substitutos sintéticos mais empregados na reconstrução cirúrgica arterial são as próteses de Dacron e as de

Politetrafluoretileno expandido (e-PTFE), porém apresentam baixa resistência a infecção e não são usados em sítios infectados ^{13-15,17-21}.

A alta tecnologia necessária para a produção dos substitutos arteriais sintéticos é associada a um custo financeiro elevado, fato este que dificulta ou até mesmo inviabiliza a utilização destes materiais nos hospitais da rede de saúde pública ¹³⁻¹⁵.

Apesar de terem seu uso já estabelecido na reconstrução das artérias de grande e médio calibre, os substitutos sintéticos atuais não apresentam desempenho adequado quando utilizados nas pequenas artérias ²²⁻²⁵.

Todos os substitutos arteriais devem apresentar certas características que possibilitam o seu uso nos seres humanos, por isso vários parâmetros devem ser analisados antes da utilização de um novo substituto. Entre os mais importantes estão: a capacidade de cicatrização, a trombogenicidade e a estabilidade dimensional ^{14,15,25}.

A capacidade de cicatrização de um substituto arterial pode ser considerada como a soma dos processos que ocorrem entre sua parede e os tecidos que a envolvem. O substituto apresenta boa cicatrização quando os tecidos contíguos são capazes de invadir a sua parede ou de se fixar firmemente em sua estrutura. ^{14,15}.

A trombogenicidade de um substituto arterial é a capacidade da sua superfície interna de provocar uma reação trombótica significativa no sangue que circula sobre ela. Esta reação trombótica é desencadeada pela ativação das plaquetas e dos fatores de coagulação. O substituto é tanto menos trombogênico quanto menor for a capacidade da sua superfície interna de ativar os mecanismos de coagulação ^{14,15}.

A estabilidade dimensional de um substituto arterial é sua capacidade de se manter íntegro quando submetido aos efeitos da pressão arterial sanguínea. O substituto deve possuir resistência suficiente para não sofrer variações dimensionais durante tempo indeterminado, pois quando a integridade da sua parede é perdida, ocorre dilatação ou ruptura. O substituto arterial tem boa estabilidade dimensional quando é capaz de manter inalterada a sua estrutura mesmo quando exposto à alta pressão sanguínea do sistema arterial ^{14,15,25}.

Apesar do contínuo desenvolvimento tecnológico que possibilitou a fabricação de substitutos arteriais de alta qualidade, ainda continua a busca por um substituto ideal. Este deve apresentar qualidades técnicas adequadas para o seu emprego em seres humanos permitindo a sua ampla utilização ^{22,26}.

1.2 Justificativa

Atualmente vem se pesquisando com o objetivo de validar o uso de novos materiais para a substituição de vasos sanguíneos, como o poliuretano, a submucosa intestinal porcina e o látex. Estas pesquisas têm mostrado que estes materiais apresentam características superiores quando comparados aos materiais sintéticos tradicionais, principalmente no que se refere ao custo da sua produção^{22,26-35}.

Uma classe especial de material, produzida a partir de substâncias sintetizadas por diversos tipos de microrganismos, vem sendo estudada. Estes materiais apresentam características de tecidos orgânicos, como a flexibilidade e a resistência à ruptura. Várias bactérias são capazes de sintetizar e excretar polissacarídeos na forma de polímeros solúveis ou insolúveis, sendo estes biopolímeros a base para a produção de estruturas que podem ser utilizadas nas mais diversas áreas da ciência³⁵⁻⁴⁴.

Um polissacarídeo extracelular, produzido por síntese bacteriana a partir do melaço da cana-de-açúcar, foi desenvolvido na Estação Experimental de Cana-de-Açúcar de Carpina da Universidade Federal Rural de Pernambuco.⁴⁵

As membranas formadas a partir deste biopolímero foram processadas para aplicação como prótese cirúrgica no Núcleo de Cirurgia Experimental do Centro de Ciências da Saúde da Universidade Federal de Pernambuco. Foram avaliadas através de testes laboratoriais e apresentaram flexibilidade, baixa toxicidade, biocompatibilidade e resistência a ruptura⁴⁶.

O processo de produção da membrana de biopolímero de cana-de-açúcar apresenta uma alta taxa de conversão, o que viabiliza sua extensa aplicação a um custo financeiro mais acessível quando comparado aos substitutos arteriais sintéticos tradicionais. Esta membrana tem sido utilizada em diversas áreas da cirurgia experimental: na cicatrização de feridas cutâneas, na reconstrução ureteral, como substituto da membrana timpânica entre outros; não havendo, porém, relato de estudos do seu comportamento como remendo em arterioplastias⁴⁷⁻⁴⁹.

Com vista a analisar a possibilidade de aplicação da membrana de biopolímero de cana-de-açúcar na cirurgia arterial reconstrutora, o presente estudo tem como objetivo avaliar o uso desta membrana como remendo em arterioplastias femorais em cães.

1.3 Objetivos

1.3.1 Geral

Avaliar a utilização da membrana de biopolímero de cana-de-açúcar como remendo em arterioplastias femorais em cães.

1.3.2 Específicos

Após as arterioplastias femorais com remendos da membrana de biopolímero de cana-de-açúcar e de e-PTFE, avaliar:

1.3.2.1 - Através do exame clínico, os pulsos femorais e alterações da marcha, além da presença na ferida operatória de tumor pulsátil, hematoma ou hemorragia e infecção.

1.3.2.2 - Através da medida do diâmetro das artérias femorais, avaliar a ocorrência de dilatação nos grupos controle e experimental.

1.3.2.3 - Através da velocimetria Doppler, avaliar o fluxo de sangue nas artérias femorais antes e após a arterioplastia.

1.3.2.4 - Através da arteriografia, estudar a ocorrência de trombose, aneurisma ou falso-aneurisma.

1.3.2.5 - Através da histologia, estudar o processo de cicatrização dos remendos da membrana de biopolímero de cana-de-açúcar e de e-PTFE.

LITERATURA

2.1 Arterioplastia com enxerto em remendo

O fechamento da parede arterial após uma arteriotomia pode provocar redução da luz vascular, principalmente das artérias de pequeno calibre. Esta redução é um fator limitante da reconstrução arterial através da sutura simples que pode, porém, ser prevenida com o emprego de um remendo ¹⁰⁻¹².

O conceito de arterioplastia com enxerto em remendo foi estabelecido na primeira década do século XX. Esta técnica cirúrgica consiste no fechamento de uma abertura da parede arterial pela aplicação e sutura aos seus limites de um remendo retirado de uma outra estrutura, tal como o peritônio ou uma veia ⁵⁰.

Apesar de ter seus fundamentos já estabelecidos, a técnica da arterioplastia com enxerto em remendo só passou a ser amplamente utilizada a partir da descrição, no fim da década de 40, da técnica de endarterectomia. A partir de então foi modificada a idéia de que era necessária a integridade da camada íntima para o sucesso da reconstrução arterial ⁵¹.

No final dos anos 50 foram relatados os usos experimental e clínico dos enxertos em remendo, confirmando a hipótese de que estes ampliavam a luz vascular e reduziam a estenose após uma arteriotomia. A partir da confirmação dos seus fundamentos, a arterioplastia com enxerto em remendo passou a ser empregada associadamente à endarterectomia ^{52,53}.

O primeiro relato do uso de um remendo para o fechamento de uma endarterectomia foi feito em 1960. Esta técnica foi usada para o tratamento de um paciente com uma obstrução aterosclerótica da artéria femoral superficial. O remendo, retirado da veia safena interna, foi utilizado devido à extensão da endarterectomia ⁵⁴.

Ainda no início da década de 60 foi relatado o emprego amplo da técnica da arterioplastia com enxerto em remendo, utilizada para o tratamento de pacientes com doença obstrutiva aterosclerótica e embólica como também dos aneurismas ¹¹.

Atualmente a arterioplastia com enxerto em remendo associada à endarterectomia é mais utilizada no tratamento das obstruções ateroscleróticas das artérias carótidas. A endarterectomia carotidiana é um procedimento cirúrgico clássico bem estabelecido e é amplamente empregado com o objetivo de prevenir o acidente vascular cerebral ⁵⁵⁻⁵⁷.

2.2 Substitutos arteriais biológicos

2.2.1 Auto-enxertos

Os auto-enxertos são substitutos arteriais biológicos compostos de um interstício macroporoso revestido por um parênquima celular. Este parênquima celular é viável, pois é constituído de células endoteliais vivas, e é responsável pelo fechamento natural deste interstício, tornando o auto-enxerto impermeável.^{14,15}

Os auto-enxertos são classificados em arteriais e venosos, sendo mais empregados os venosos, como a veia safena. Os remendos de auto-enxertos são mais utilizados nas angioplastias de artérias de pequeno e médio calibre. As principais causas de falha tardia dos auto-enxertos são a degeneração aterosclerótica e a hiperplasia fibromuscular^{10,11,14,15}.

No início do século XX foi utilizada pela primeira vez uma veia como auto-enxerto no homem. Um segmento de veia, não dissociada dos tecidos vizinhos, foi empregada para o tratamento de um aneurisma da artéria poplítea. Esta técnica foi denominada de arterioplastia venosa, porém na verdade foi criada a primeira ponte venosa “in situ”⁵⁸.

No final da primeira metade do século passado a veia safena magna invertida foi empregada como ponte fêmoro-poplítea no tratamento de uma obstrução extensa da artéria femoral superficial, num paciente que apresentava lesões necróticas no pé⁵⁹.

Na década de 50 foi descrita a utilização experimental de auto-enxertos venosos como remendo para o fechamento de arteriotomias em vasos de pequeno calibre⁵³.

Já no início da década de 60 foi relatado o uso da veia safena interna autógena como remendo para o fechamento da artéria femoral superficial após uma endarterectomia. Foi ainda descrito o emprego de outras veias autógenas como remendo em arterioplastias, para o tratamento de diversos tipos de doenças arteriais^{11,54}.

Ainda na década de 60 foi relatado pela primeira vez o uso em seres humanos de auto-enxertos arteriais tubulares. Foram utilizadas pontes de artéria ilíaca autógena para tratar diversos tipos de doença arterial.⁶⁰

Nesta mesma década foi relatado o uso de remendos de auto-enxertos arteriais. Foi utilizada a artéria mamária para aplicação em arterioplastias coronárias em cães, sendo descrita a substituição das camadas da parede dos remendos por fibrose⁶¹.

Os auto-enxertos são os substitutos arteriais que apresentam o melhor custo-benefício, já que são obtidos a partir das veias e artérias autógenas, ou seja, do próprio doente, não sendo necessário, portanto, nenhum tipo de preparo químico ou físico para a sua utilização. O maior problema destes substitutos é a escassez da sua oferta, pois muitos pacientes esgotam sua reserva vascular após sucessivas reconstruções arteriais. ^{1-3, 14-16,62-65}

2.2.2 Próteses biológicas

As próteses biológicas são substitutos arteriais compostos de um interstício macroporoso e um parênquima inviável e inerte, constituído de células endoteliais mortas. É este parênquima que torna a sua parede impermeável. De acordo com a sua origem, as próteses biológicas são classificadas em autógenas ou xenógenas ^{14,15,66}.

As próteses autógenas são formadas a partir de veias e artérias humanas e são produzidas após fixação química ou por processo de criopreservação. As próteses xenógenas são formadas a partir de artérias ou da membrana pericárdica de outras espécies animais e são produzidas através de fixação química ^{14,15,66}.

O processo de fixação química é feito com formaldeído ou glutaraldeído. O aldeído é um agente esterilizante que age na parede vascular diminuindo a sua elasticidade e fortalecendo as ligações do colágeno, aumentando desta forma a sua resistência à ruptura e inibindo a sua degradação. A fixação química faz também com que a parede do vaso se torne inerte, reduzindo as reações antigênicas ^{14,15,66-68}.

A criopreservação envolve o congelamento dos vasos, em temperatura muito baixa (até -196°C), no nitrogênio líquido e conservação em meio de cultura de células, como o dimetil-sulfóxido. Devido ao alto custo, este processo é menos empregado ⁶⁶.

No final da primeira metade do século XX foi descrito pela primeira vez o uso de próteses biológicas para reconstrução arterial, sendo relatado o seu emprego experimental para a substituição da aorta de cães e o seu uso em seres humanos, para o tratamento de pacientes com coarctação da aorta torácica e com tetralogia de Fallot. A partir de então, vários hospitais passaram a manter bancos de próteses biológicas. ⁶⁹.

Na década de 70, foi relatado pela primeira vez o uso da veia de cordão umbilical humano como prótese biológica⁷⁰.

Ainda nesta década foi descrito um método de conservação de veias homólogas que consistia na fixação da veia em solução de glutaraldeído e sua manutenção em baixa temperatura em solução fisiológica. Também foi relatado o uso do método da criopreservação para a conservação de vasos homólogos^{71,72}.

Atualmente a prótese biológica mais utilizada nas arterioplastias com enxerto em remendo é o pericárdio bovino, que é empregado nas reconstruções da aorta torácica e da carótida^{56,57,66}.

Com o surgimento das próteses arteriais sintéticas a utilização das próteses biológicas se tornou mais limitada. A principal vantagem das próteses biológicas é a possibilidade de uso nas reconstruções em sítios contaminados ou infectados, pois elas são mais resistentes à infecção que os auto-enxertos e as próteses sintéticas¹⁷⁻²¹.

2.3 Substitutos arteriais sintéticos

A década de 50 marcou o início da fase moderna da cirurgia vascular, com o desenvolvimento dos substitutos arteriais sintéticos. O surgimento destes enxertos, também denominados de próteses sintéticas, proporcionou uma verdadeira revolução na cirurgia arterial reconstrutora⁷³⁻⁷⁸.

O primeiro relato do uso de um tecido sintético para utilização como substituto arterial foi apresentado em 1954. Foi introduzido o uso do Vinion-V, que era um tecido poroso formado por fibras sintéticas de Nylon, para restabelecer a continuidade da aorta em cães. Com este trabalho ficou demonstrado que materiais plásticos poderiam ser usados como substituto arterial⁷³.

Alguns anos após foi introduzido o uso do Dacron na cirurgia arterial reconstrutora, sendo utilizadas próteses tubulares deste material, de forma experimental e clínica, para a substituição da aorta⁷⁵.

No início da década de 60 foi relatada a utilização clínica de remendos de Dacron em arterioplastias para o tratamento de diversas doenças arteriais. Foi ressaltado que em todos os casos a doença arterial era segmentar com a artéria proximal e distal à lesão patente¹¹.

No final desta década foi descrito o uso de remendos de Lycra® em arterioplastias da aorta de 42 cães, destacando-se as propriedades elásticas deste material⁷⁹.

No início da década de 70 foi relatado com sucesso o uso experimental de próteses tubulares de e-PTFE para a substituição das veias cava, porta e íliaca externa de porcos. Também foi relatado o uso do e-PTFE em seres humanos para a substituição da veia porta em pacientes com carcinoma de pâncreas ⁸⁰.

Ainda na década de 70 foi relatado o uso clínico de próteses tubulares de e-PTFE para a construção de pontes arteriais fêmoro-poplíteas e fêmoro-tibiais, ocorrendo após oito meses de acompanhamento 13 % de trombose ⁸¹.

Ao longo das últimas décadas, durante o processo de desenvolvimento das próteses arteriais sintéticas, diversas modificações foram realizadas, porém os princípios fundamentais, segundo os quais elas foram inicialmente construídas, ainda permanecem válidos ^{14,15,24-26,66}.

Segundo estes princípios, a prótese sintética ideal não sofre modificações com os líquidos tissulares, é quimicamente inerte, não é carcinogênica e não produz reações alérgicas. Esta prótese é ainda capaz de resistir às diferentes forças mecânicas de tensão às quais será submetida, é fabricada de forma simples e é esterilizável sem sofrer alterações ^{14,15,24-26,66}.

As falhas com o uso de materiais como o Nylon e a seda estimularam a continuidade das pesquisas, resultando no desenvolvimento de novos materiais que compõem as próteses arteriais sintéticas atuais. Os produtos destas pesquisas são o polietileno tereftalato (Dacron) e o politetrafluoretileno expandido (e-PTFE) ^{24,26}.

O principal problema da utilização dos substitutos arteriais sintéticos é o seu alto custo, que muitas vezes impede o seu uso. As próteses arteriais fabricadas com material sintético apresentam ainda uma resistência muito baixa à infecção e portanto não devem ser implantadas em áreas infectadas ou potencialmente contaminadas, pois há grande possibilidade de ocorrer infecção, que poderá causar ruptura e conseqüentemente hemorragia ^{14,15,17-21,82}.

Várias pesquisas e a prática clínica demonstraram o bom desempenho das próteses de Dacron e e-PTFE na reconstrução de artérias com diâmetro superior a seis milímetros, porém estes materiais não apresentaram comportamento satisfatório quando aplicados em artérias de pequeno calibre, particularmente com diâmetro inferior a quatro milímetros. Assim, os remendos de prótese sintética são mais adequados para artérias de grande calibre, como a aorta e as ilíacas ^{22,24,26}.

2.4 Biopolímeros

A palavra polímero tem origem do grego *poli* (muitos) e *mero* (unidade de repetição). Assim um polímero é uma macromolécula composta por muitas (dezenas de milhares) unidades (monômeros), que são unidas por ligação química covalente⁸³.

As propriedades físicas dos polímeros dependem fundamentalmente do seu comprimento e da sua massa molecular; como estes envolvem uma larga faixa de valores, é de se esperar grande variação em suas propriedades⁸³.

De acordo com sua estrutura química e suas ligações covalentes, os polímeros podem ser divididos em plásticos, borrachas e fibras. Estas macromoléculas são obtidas através de um conjunto de reações químicas que provocam a união de monômeros através de ligação covalente; este processo é denominado polimerização⁸³.

O termo biopolímero pode ser aplicado para diferentes tipos de polímeros. São considerados biopolímeros os polímeros que são biologicamente ativos, como as proteínas e os polímeros sintéticos biocompatíveis, que são utilizados em aplicações biológicas ou biomédicas, como o silicone e o teflon⁸³.

Os polímeros derivados dos óleos vegetais também são denominados biopolímeros. Neste campo tem destaque o biopolímero de mamona e o látex da seringueira (*Hevea brasiliensis*). O biopolímero da mamona é utilizado na área médica para a reconstrução do tecido ósseo, enquanto as membranas de látex são utilizadas para o reparo de falhas da parede abdominal e como substituto vascular^{34,84-86}.

São ainda denominados biopolímeros os polissacarídeos produzidos por síntese microbiológica e excretados na forma de polímeros solúveis ou insolúveis³⁵⁻⁴⁴.

Recentemente, tem-se observado um crescente interesse na identificação e isolamento de microrganismos para a produção de polímeros, com a finalidade de aplicá-los nas mais diversas áreas. Por exemplo, polissacarídeos bacterianos têm sido utilizados no campo da bioquímica, para imobilização de aminoácidos e na área médica, como substituto peritoneal, na reconstrução de cartilagens, como condutores de células cardíacas, na substituição de microvasos sanguíneos e na regeneração de nervos periféricos^{35-38,40,41}.

2.5 Biopolímero de Cana-de-Açúcar

Em 1990 foi identificada, na Estação Experimental de Cana-de-Açúcar de Carpina da Universidade Federal Rural de Pernambuco, a síntese microbiológica de um biopolímero a partir do melaço de cana-de-açúcar⁸⁷.

O estudo sistemático da síntese do biopolímero levou à produção de membranas com características físicas como flexibilidade e resistência a ruptura. A sua composição química foi definida como um polissacarídeo celulósico, constituído com composição centesimal de: Glicose, 87,57; Xilose, 8,58; Ribose, 1,68; Ácido Glucurônico, 0,83; Manose, 0,82; Arabinose, 0,37; Galactose, 0,13; Fucose, 0,01; Ramnose, 0,01; caracterizando-o assim como um polissacarídeo com diferentes bases monoméricas⁴⁵.

A composição química do biopolímero - constituído apenas de açúcares e ácido glicurônico, componentes orgânicos biocompatíveis - direcionou pesquisas com o objetivo de sua aplicação biológica. O estudo da citotoxicidade do biopolímero “in vitro” definiu uma baixa citotoxicidade, permitindo a sua aplicação experimental⁴⁶.

A cicatrização de feridas cutâneas acidentais em cães foi estudada utilizando membranas de biopolímero de cana-de-açúcar in natura (com resíduos de substratos da cana-de-açúcar). Os resultados mostraram uma aceleração do processo cicatricial e controle da infecção com efeito bacteriostático e bactericida⁴⁷.

Foi demonstrado que a purificação deste biopolímero produzia tecido homogêneo, estável e de elevada histocompatibilidade em estudos de determinação da citotoxicidade realizados “in vitro”. Neste ensaio a viabilidade das células expostas às membranas de e-PTFE foi de 91,2%, enquanto a das expostas ao biopolímero foi de 95,3%⁴⁶.

As membranas de biopolímero de cana-de-açúcar foram também empregadas na reconstrução ureteral em cães comprovando a sua capacidade de substituir tecidos biológicos com boa tolerabilidade e pequeno grau de reação inflamatória⁴⁸.

A membrana de biopolímero de cana-de-açúcar foi ainda empregada como enxerto livre em meringoplastias em *Chinchilla laniger*, sendo encontrada uma resposta semelhante à dos enxertos de fâscia autóloga⁴⁹.

MATERIAL E MÉTODO

3.1 Material

Foram utilizados oito cães adultos, mestiços, sendo sete machos (M) e uma fêmea (F), com peso corporal variando entre 13 e 17,5 Kg, média de 15,4 e desvio padrão de 1,7. **Tabela 1**

Os animais foram obtidos no Centro de Vigilância Animal da Prefeitura da Cidade do Recife e transferidos para o biotério do Núcleo de Cirurgia Experimental do Departamento de Cirurgia do Centro de Ciências da Saúde da Universidade Federal de Pernambuco, onde foram conduzidos por veterinários e técnicos habilitados, seguindo normas técnicas para pesquisas com animais.

Todos os cães, antes de serem submetidos a qualquer procedimento cirúrgico, receberam: 1) DURAMUNE MAX 10 ®, produzida pela empresa Fort Dodge Saúde, para a imunização contra o vírus da cinomose; o adenovírus tipo 2; o coronavírus e o parvovírus CPV2b; o vírus da parainfluenza e contra as variações de *Leptospira* (*L. canicola*, *L. icterohaemorrhagiae*, *L. grippityphosa* e *L. pomona*); 2) VACINA ANTI-RÁBICA. Os cães receberam como vermífugo Ancilex ® por via subcutânea, na dose de 1 mL / 5 Kg, para tratamento das verminoses ancilostomíase, espirocercose e toxocaríase.

Os cães, após vacinação e administração da medicação antiparasitária, foram mantidos no biotério sob vigilância por período de 21 dias antes de serem submetidos ao procedimento experimental.

Os cães foram alimentados, no pré-operatório e durante todo o período do experimento, diariamente com água e 600 g de ração específica para cães adultos, a PopDog natural ®, produzida pela empresa Kowalski Alimentos LTDA, que contém proteínas e vitaminas A, D3, E, K3, B1, B2, B12 e niacina, além de cálcio, fósforo, ácido pantotênico, colina, zinco, ferro, manganês, cobre, iodo e o antioxidante selênio. O consumo diário previsto desta ração, para cães com peso entre 12 e 25 Kg, é de 340 a 680 g respectivamente.

O protocolo de pesquisa foi submetido à apreciação da Comissão de Bioética da Universidade Federal de Pernambuco, que o aprovou sem restrições. **Anexo 1**

Devido ao calibre e ao acesso, as artérias femorais foram escolhidas para a realização do experimento. Para os remendos arteriais foram utilizados a membrana de biopolímero de cana-de-açúcar, produzida na Estação Experimental de Cana-de-Açúcar de Carpina da Universidade Federal Rural de Pernambuco e como controle a prótese de politetrafluoretileno expandido.

(e-PTFE) da marca Gore Vascular Grafts ®, ambos esterilizados em γ câmara. **Figuras 1 e 2**

Tabela 1 – Distribuição dos animais quanto ao gênero e ao peso

Cão N°	1	2	3	4	5	6	7	8
Peso (Kg)	16,5	13	16	16	17	14	17,5	13,5
Gênero	M	M	F	M	M	M	M	M

Média = 15,44 Kg

Mediana = 16,00 Kg

Desvio Padrão = 1,70 Kg
11,00%

Coefficiente de variação =



Figura 1 – Membrana de biopolímero de cana-de-açúcar

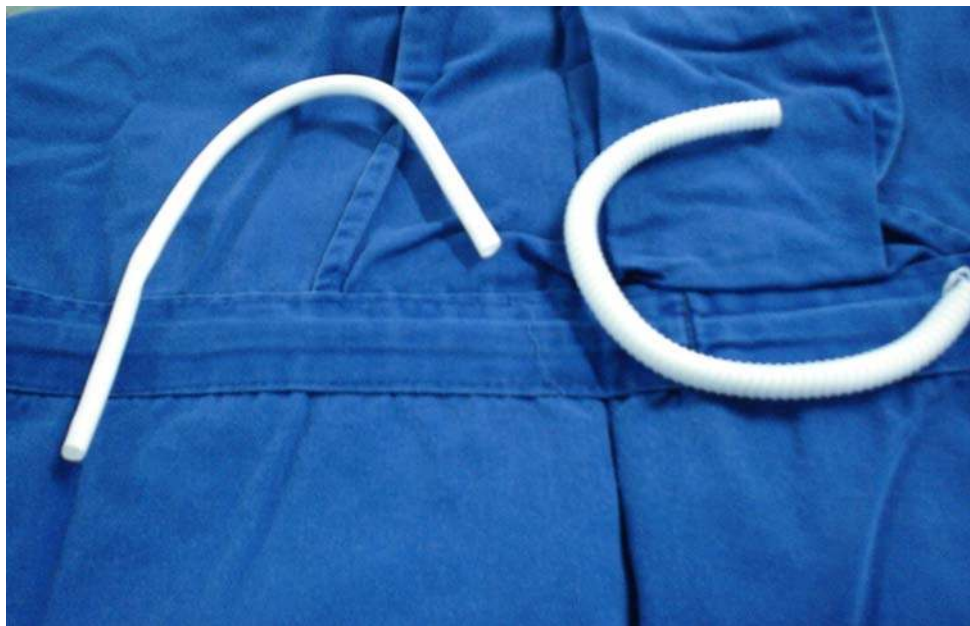

Figura 2 – Prótese de Politetrafluoretileno expandido (e-PTFE)

3.2 Método

3.2.1 Grupos

Os procedimentos relatados neste capítulo foram realizados no Núcleo de Cirurgia Experimental do Departamento de Cirurgia do Centro de Ciências da Saúde da Universidade Federal de Pernambuco (NCE-UFPE), entre Janeiro de 2005 e Dezembro de 2006. Por princípios bioéticos, com o objetivo de diminuir o número de cães envolvidos com os experimentos, cada animal recebeu um remendo na artéria e um na veia femoral, direita e esquerda. Para a condução do presente estudo foram analisados isoladamente os dados da cirurgia arterial, reservando-se para outro estudo os dados da cirurgia venosa, haja visto o conhecimento de uma resposta independente para a cirurgia vascular venosa e arterial.

O experimento foi dividido em três fases. A primeira fase consistiu na velocimetria Doppler pré-operatória. Na segunda fase foi realizada a arterioplastia femoral com o implante dos remendos. A terceira fase foi conduzida 180 dias após a arterioplastia, para a realização de nova

velocimetria Doppler, estudo arteriográfico e retirada dos segmentos arteriais com os implantes, para estudo histológico. No total, foram realizados 16 experimentos. Neste modelo cada animal serviu como seu próprio controle.

Foram estabelecidos dois grupos: o grupo controle, constituído por 08 artérias femorais direitas com remendos de e-PTFE e o grupo experimental, formado por 08 artérias femorais esquerdas com remendos da membrana de biopolímero de cana-de-açúcar.

Os dois grupos da amostra foram avaliados com a finalidade de observar diferenças significativas quanto à ocorrência dos seguintes eventos: a) Infecção da ferida operatória, b) Dilatação ou aneurisma, c) Ruptura ou falso-aneurisma, d) Trombose e também avaliar o processo de cicatrização dos remendos.

3.2.2 Cuidados pré-operatórios

Antes de cada cirurgia os animais foram pesados e identificados através de coleira numerada. O cão indicado para a cirurgia permaneceu em jejum nas 12 horas que antecederam a cirurgia.

Momentos antes da cirurgia, ainda no biotério, o animal selecionado foi submetido à higiene corporal, sendo depois conduzido ao centro cirúrgico do NCE-UFPE.

Na sala operatória todos os animais foram submetidos a punção venosa periférica com jelco nº 18, para hidratação e condução da anestesia.

3.2.3 Anestesia

A indução anestésica foi realizada com a infusão endovenosa do tiopental sódico (12,5 mg / Kg).

Os animais foram então colocados em decúbito dorsal para a intubação orotraqueal, seguida de assistência ventilatória mecânica controlada (com volume corrente de 15 mL / Kg, FiO₂ de 21% e frequência respiratória de 16 ciclos / minuto).

Após a intubação orotraqueal foi realizada a sondagem vesical com sonda de Nelaton nº 06 para monitorização do débito urinário durante a cirurgia. **Figuras 3 e 4**

A anestesia geral foi conduzida com cloridrato de cetamina (2,5 mg / Kg) e brometo de pancurônio (0,2 mg / Kg), administrados por via endovenosa.

Para reversão do bloqueio neuromuscular foram utilizados metilsulfato de neostigmina (0,06 mg / Kg) e a atropina (0,02 mg / Kg) por via endovenosa.

A antibioticoterapia profilática foi feita com cefalotina sódica na dose de 160 mg / Kg, durante a indução anestésica e duas horas após.

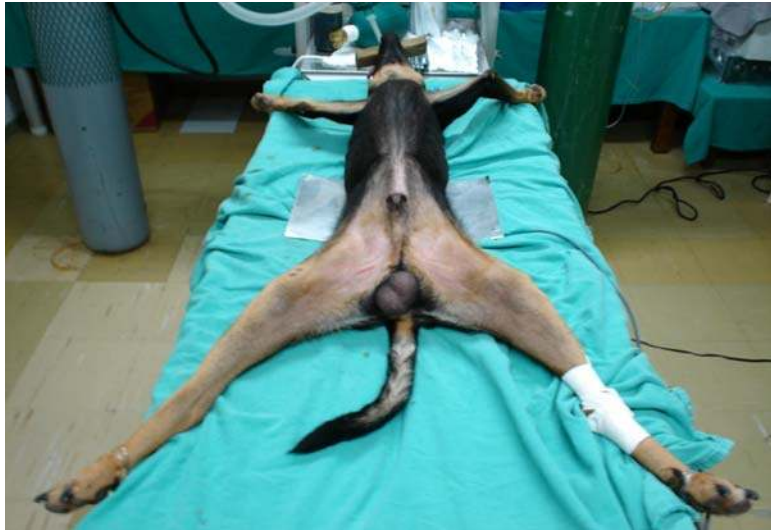

Figura 3 – Posição do cão na mesa operatória expondo as regiões inguinais

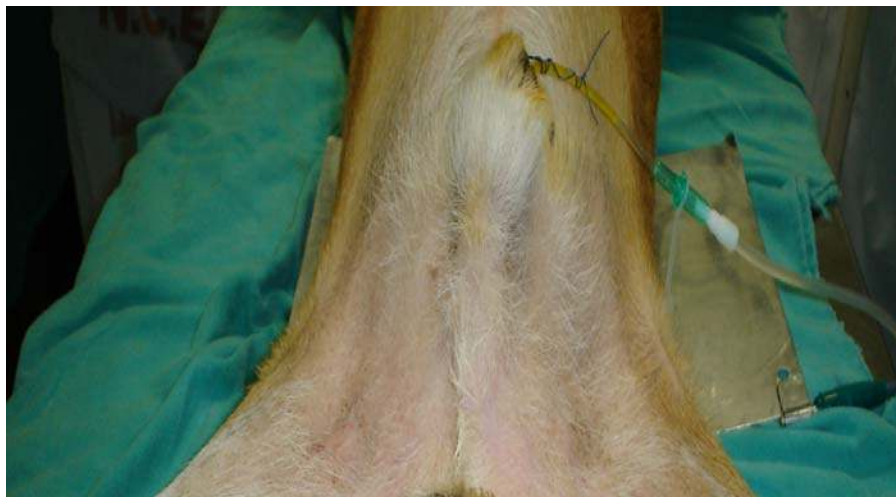

Figura 4 – Cão na mesa operatória com sonda vesical para controle do fluxo urinário

3.2.4 Técnica cirúrgica e exames complementares

3.2.4.1 Fase 1 – Velocimetria Doppler

Após a tricotomia das regiões inguinais direita e esquerda foi realizada a velocimetria Doppler percutânea com registro das artérias femorais direita e esquerda, utilizando o aparelho DUAL FREQUENCY DIRECTIONAL DOPPLER PARKS MODEL 1052. **Figura 5**

3.2.4.2 Fase 2 – Arterioplastia Femoral

Após assepsia e anti-sepsia da pele, realizada com Povidine degermante ®, foram colocados os campos operatórios. O acesso cirúrgico foi através de uma incisão cutânea longitudinal com 5 cm de comprimento, na região inguinal esquerda, para a dissecção da artéria femoral. Após a exposição da artéria femoral esquerda, foi aferido o seu diâmetro com paquímetro manual. **Figuras 6 e 7**

A seguir foi realizado o clampeamento proximal e distal da artéria femoral esquerda e então uma arteriotomia longitudinal com retirada de um fragmento elíptico da parede arterial medindo 1,5 cm de extensão e com diâmetro igual a um terço do diâmetro arterial. Após a arteriotomia, foi realizada a arterioplastia femoral esquerda com o remendo elíptico da membrana de biopolímero de cana-de-açúcar, através de sutura contínua utilizando fio de prolipropileno cardiovascular 7.0 (Prolene®) . **Figuras 8 a 11**

Após o término da arterioplastia, foi realizada a revisão da hemostasia e a seguir a síntese da ferida operatória com fios de Catgut 3.0 para aproximação do tecido subcutâneo e de Nylon 3.0 para aproximação da pele.

Terminada a intervenção cirúrgica sobre a artéria femoral esquerda, o mesmo procedimento foi realizado na região inguinal direita para o implante do remendo de e-PTFE . **Figura 12**



Figura 5 - Aparelho Dual Frequency Directional Doppler Parks Model 1052 utilizado na velocimetria Doppler

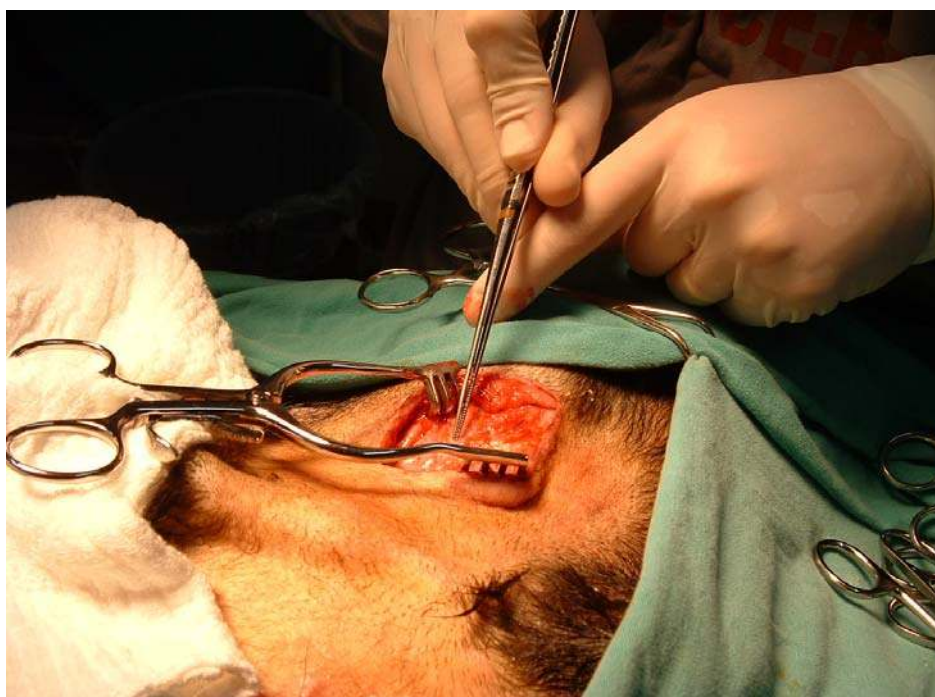


Figura 6 – Dissecção da artéria femoral

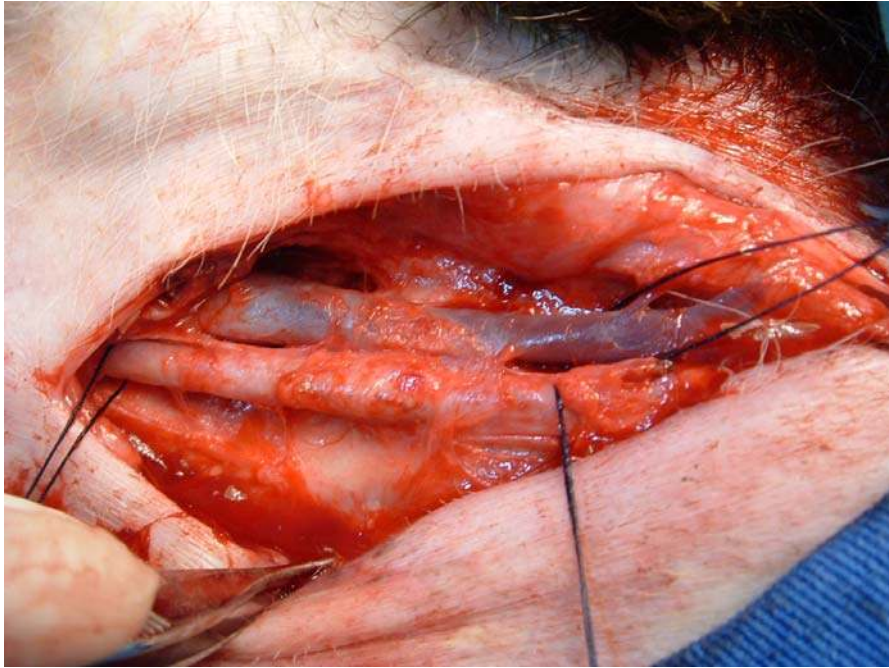


Figura 7 – Isolamento da artéria e da veia femoral

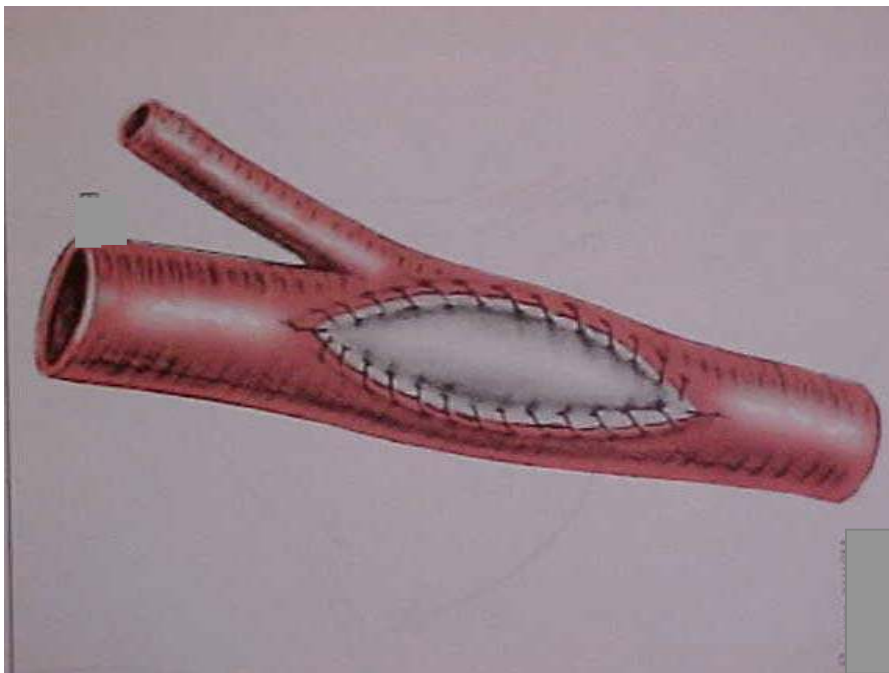


Figura 8 – Desenho esquemático ilustrativo adaptado da EMC, Techniques chirurgicales – Chirurgie vasculaire, demonstrando a arterioplastia com enxerto em remendo ⁸⁸.

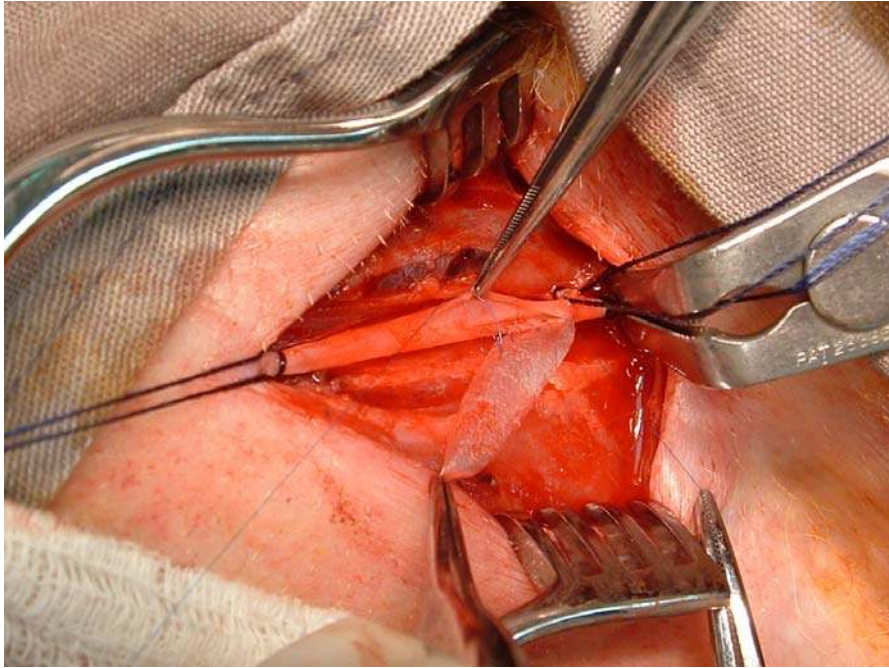


Figura 9 – Implante do remendo da membrana de biopolímero de cana-de-açúcar

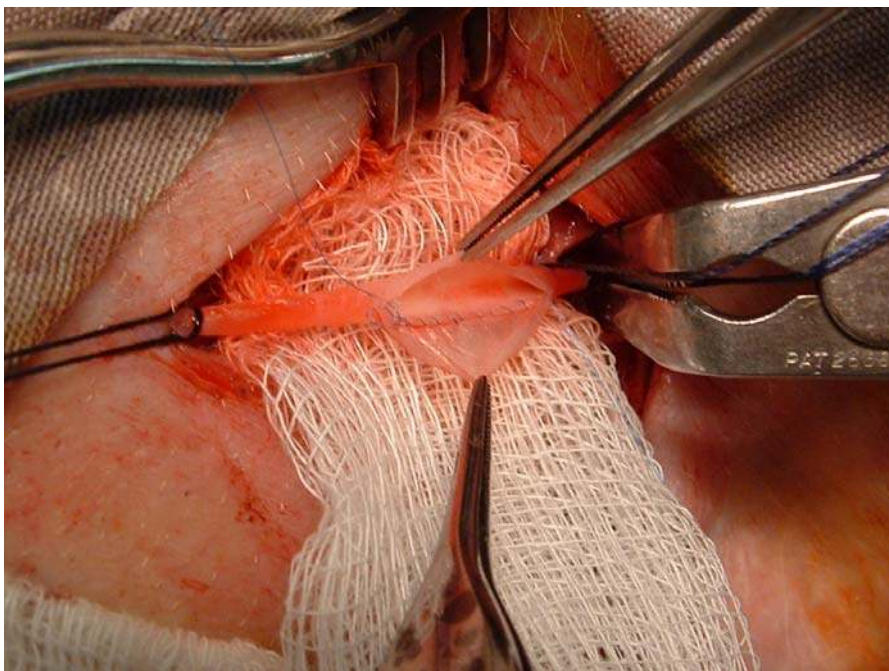


Figura 10 - Anastomose do remendo da membrana de biopolímero de cana-de-açúcar à parede arterial lateral.

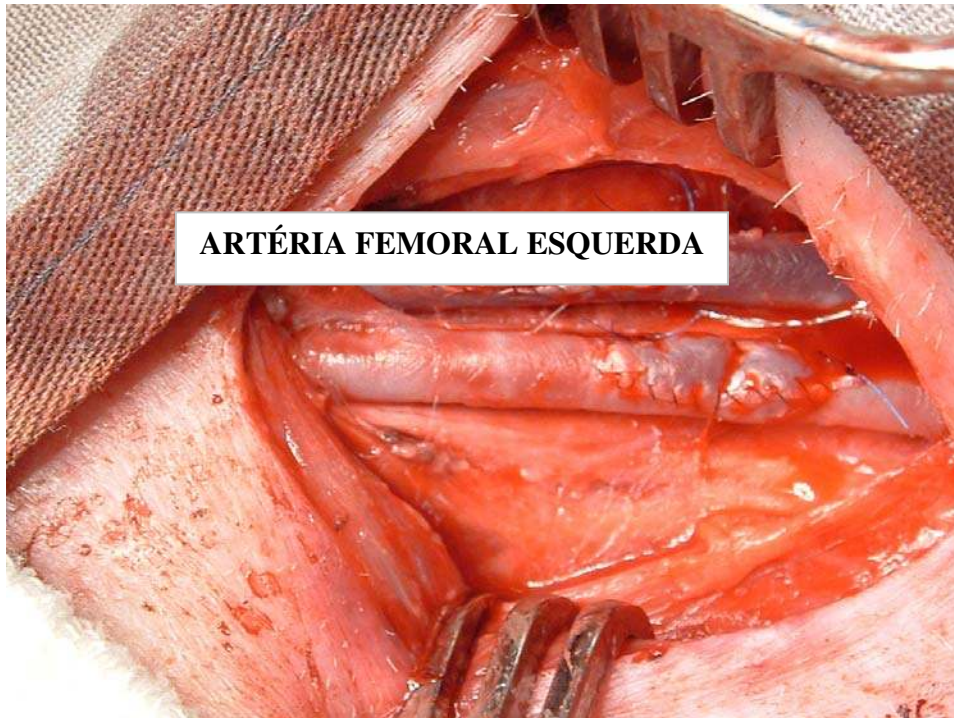


Figura 11 – Artéria femoral esquerda após o implante do remendo da membrana de biopolímero de cana-de-açúcar.

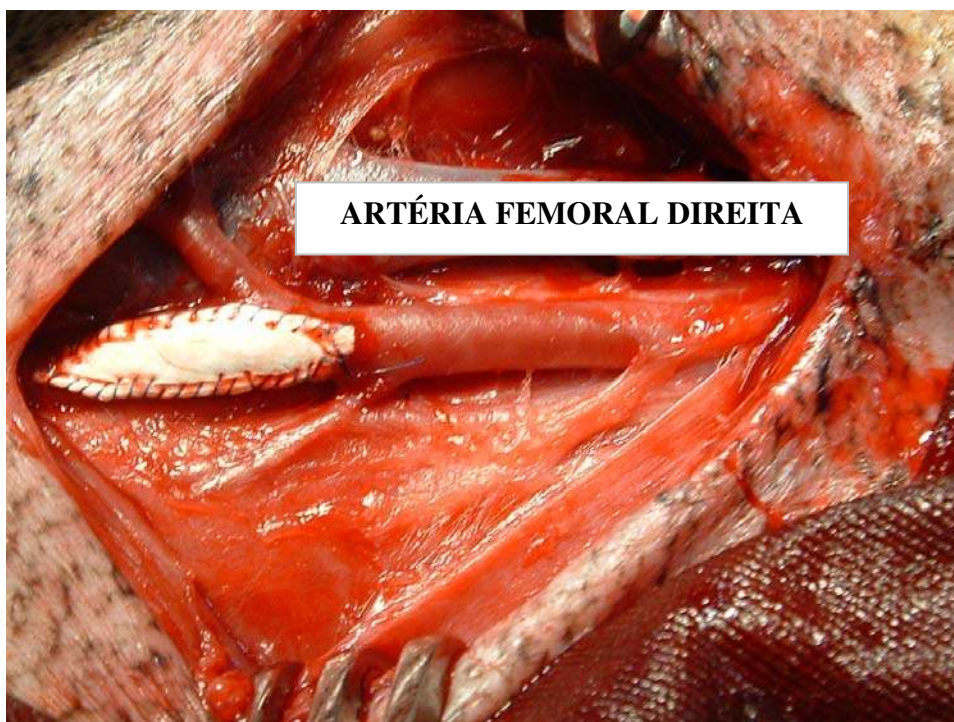

Figura 12 - Artéria femoral direita após o implante do remendo de e-PTFE.

3.2.4.3 Cuidados e avaliação no pós-operatório

Após a arterioplastia femoral, todos os animais receberam um colar Elizabetano para evitar trauma por mordedura da ferida cirúrgica. O colar foi retirado 15 dias depois, após completa cicatrização da ferida operatória.

Os cães foram acompanhados por 180 dias após a intervenção cirúrgica. Na primeira semana os animais receberam avaliação clínica diária e a partir do oitavo dia a avaliação foi semanal.

O exame clínico, seguindo um protocolo, consistiu no exame dos pulsos femorais e na avaliação da marcha, além da observação de presença na ferida operatória de tumor pulsátil, hematoma ou hemorragia e infecção.

Anexo 2

3.2.4.4 Fase 3 – Velocimetria Doppler, arteriografia e retirada do segmento arterial

Após 180 dias da arterioplastia, sob anestesia geral, os cães foram submetidos à tricotomia das regiões inguinais e da parede anterior do abdome e a seguir à velocimetria Doppler percutânea das artérias femorais.

A seguir foi então realizada uma incisão cutânea, seguindo a cicatriz da ferida operatória, na regiões inguinais esquerda e direita e dissecação das artérias femorais. Após a exposição das artérias femorais, foram aferidos os seus diâmetros com paquímetro manual no local de implante dos remendos da membrana de biopolímero de cana-de-açúcar e de e-PTFE.

Determinados os diâmetros femorais, foi realizada nova velocimetria Doppler transoperatória sobre a superfície das artérias femorais esquerda e direita, com análise do fluxo arterial proximal e distal ao local das arterioplastias.

Concluída a avaliação do fluxo nas artérias femorais esquerda e direita, foi realizada uma laparotomia xifopubiana para exposição da aorta abdominal para acesso arteriográfico. A seguir à punção da aorta com Jelco nº 18, foi realizada arteriografia com 15 mL de contraste iodado Conray®, composto de iothalamate meglutine (282 mg / mL). As radiografias foram realizadas com aparelho TOSHIBA MODEL KCD 10 m 6 AIT DIAGNOSTIC X-RAY UNIT (100 mA e 100 Kv) e armazenadas em película fotográfica IBF (24 x 30 cm).

Após a arteriografia os animais foram sacrificados através de dose tóxica do anestésico e então foi realizada a retirada dos segmentos das artérias femorais, esquerda e direita, contendo os remendos da membrana de biopolímero de cana-de-açúcar e de e-PTFE. O segmento arterial retirado estendia-se de 1 cm proximal e distal ao local da arterioplastia.

O material retirado foi enviado para estudo histológico no Laboratório de Pesquisa de Histopatologia da Pós-Graduação em Anatomia Patológica do Centro de Ciências da Saúde da Universidade Federal de Pernambuco.

3.2.5 Avaliação histológica

Imediatamente após a sua retirada, cada segmento arterial foi lavado em solução de cloreto de sódio a 0,9 % com heparina sódica (na diluição de 5.000 u de heparina sódica para 200 mL de solução de cloreto de sódio). A seguir o material foi fixado em formalina neutra a 10 % , em solução PBS, pH 7,4 .

Os espécimes foram processados no Laboratório de Pesquisa de Histopatologia da Pós-Graduação em Anatomia Patológica do Centro de Ciências da Saúde da Universidade Federal de Pernambuco. Os cortes histológicos foram feitos com quatro micrômetros de espessura em um micrótomo de rotação LÉICA RM 2125 RT. O material foi corado por hematoxilina e eosina e picrosírius, para estudo microscópico.

As microfotografias foram obtidas por um programa digital de captura de imagem, em microscópio OLYMPUS, modelo BX 50, equipado com sistema fotomicrográfico OLYMPUS, MODELO PM10AD (microscópio OLYMPUS com filtro de polarização acoplado a câmera digital PENTAX de 5 pixels e microcomputador).

3.2.6 – MÉTODOS ESTATÍSTICOS

PARA ANÁLISE DOS DADOS, FORAM OBTIDAS DISTRIBUIÇÕES ABSOLUTAS E PERCENTUAIS E AS MEDIDAS ESTATÍSTICAS: MÉDIA, MEDIANA, DESVIO PADRÃO, COEFICIENTE DE VARIAÇÃO E OS VALORES MÍNIMO E MÁXIMO (TÉCNICAS DE ESTATÍSTICA DESCRITIVA) E FORAM APLICADOS O TESTE DE WILCOXON DE POSTOS SINALIZADOS E O TESTE EXATO DE FISHER (TÉCNICAS DE ESTATÍSTICA INFERENCIAL).

A escolha dos testes estatísticos foi devida ao número de remendos de cada tipo.

O nível de significância utilizado para as decisões de todos os testes estatísticos foi de 5%. Os dados foram digitados na planilha Excel e foram

analisados através do programa SPSS (Statistical Package for the Social Sciences) na versão 11.

O tamanho da amostra de cada grupo foi determinado considerando o objetivo comparativo de diferença significativa entre os grupos em relação à média da variação do diâmetro (antes e após a arterioplastia). O nível de significância estabelecido foi de 5,0% (Erro do teste). O poder do teste apresentou nível de 80,0%. A diferença mínima aceitável entre os dois grupos foi igual a 0,05 cm (ou 0,5 mm) em relação à variação do diâmetro antes e após a arterioplastia. Esta é a diferença a partir da qual se deseja obter diferença significativa. A razão entre os grupos foi igual a 1,00, significando a obtenção de tamanhos amostrais iguais nos dois grupos.

RESULTADOS

4.1 Avaliação técnica per-operatória

Após o implante dos remendos foi feita compressão sobre as suturas para coibir a hemorragia pelos pontos. No caso dos remendos de e-PTFE foi necessário um tempo médio de cinco minutos de compressão para obter a hemostasia adequada.

Nos remendos com a membrana de biopolímero de cana-de-açúcar, em três casos foi necessário realizar a compressão, porém por tempo inferior a cinco minutos.

4.2 Observação clínica no pós-operatório

Todos os oito animais sobreviveram ao período estabelecido de 180 dias para observação clínica e realização da segunda cirurgia. Durante todo o período de observação, não foram observadas alterações da marcha.

Os pulsos femorais foram palpáveis, amplos e simétricos, tanto na região inguinal direita (grupo controle com o remendo de e-PTFE) quanto na região inguinal esquerda (grupo experimental com o remendo da membrana de biopolímero de cana-de-açúcar), durante todo o período de observação, concluído após 180 dias da arterioplastia. Não foi observado tumor pulsátil nas regiões inguinais.

Os cães não apresentaram sinais clínicos de hemorragia ou hematoma na ferida operatória durante o período de observação. Não foram observados sinais clínicos de infecção da ferida operatória. **Figuras 13 e 14**

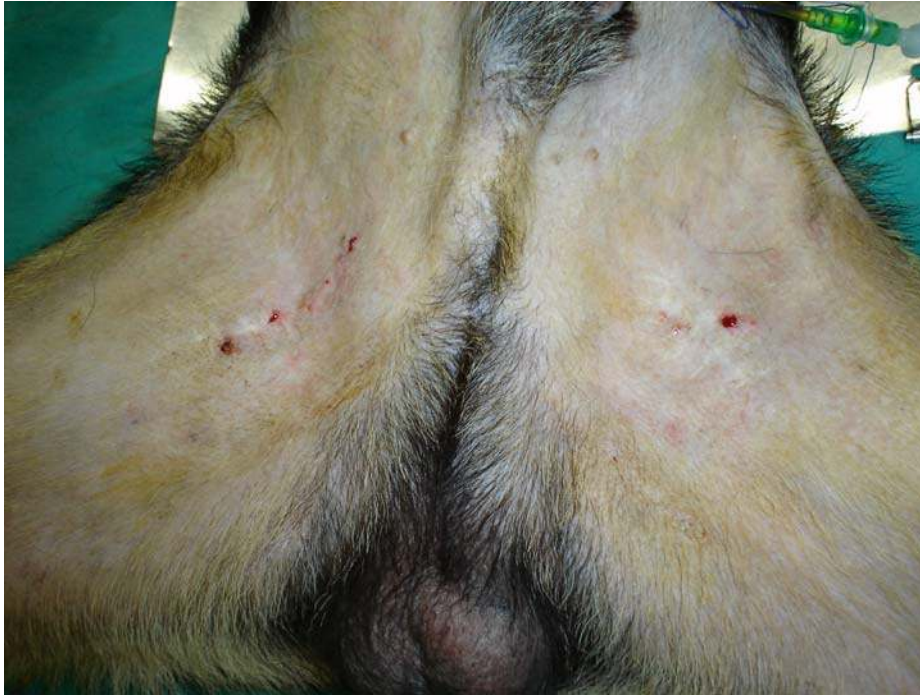

Figura 13 – Cicatriz cirúrgica após 180 dias em cão do gênero masculino

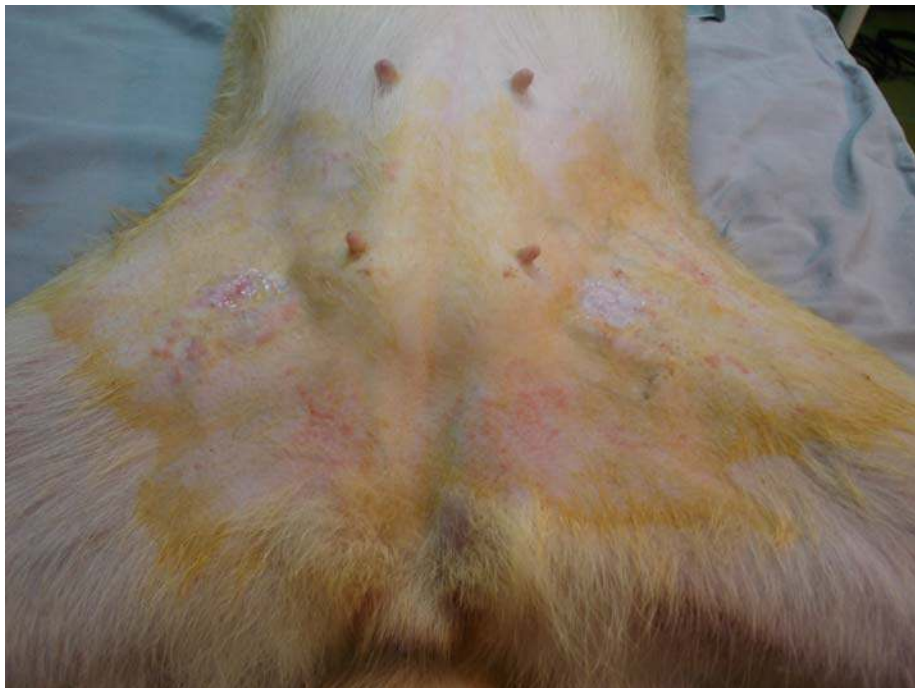

Figura 14 – Cicatriz cirúrgica após 180 dias em cão do gênero feminino

4.3 Aspecto macroscópico 180 dias após a arterioplastia

Em todos os animais as cicatrizes cirúrgicas nas regiões inguinais esquerda e direita não apresentavam granulomas, a pele se apresentava íntegra com distribuição pilosa uniforme.

Aberta a pele, à dissecação, as artérias femorais dos dois grupos estavam revestidas externamente por uma fina camada de tecido conjuntivo frouxo e não apresentavam aderência cicatricial aos tecidos vizinhos. A exposição destes vasos foi realizada sem qualquer dificuldade técnica. Não foi observada modificação da coloração ou da consistência dos remendos da membrana de biopolímero de cana-de-açúcar e da prótese de e-PTFE.

Não foi observada em nenhuma das artérias femorais, dos grupos controle e experimental, dilatação. Não ocorreu diferença com significância estatística no diâmetro arterial aferido antes da arterioplastia e após 180 dias. **Tabelas 2 e 3**

Os pulsos femorais foram, em todos os casos, amplos e simétricos nas artérias femorais esquerda e direita, tanto no local de implante dos remendos quanto no segmento arterial proximal e distal ao local do implante.

Os remendos da membrana de biopolímero de cana-de-açúcar e de e-PTFE estavam revestidos internamente por uma fina camada íntima. Não foi observado espessamento da íntima e não foi encontrado trombo na luz arterial. **Figuras 15 a 18**

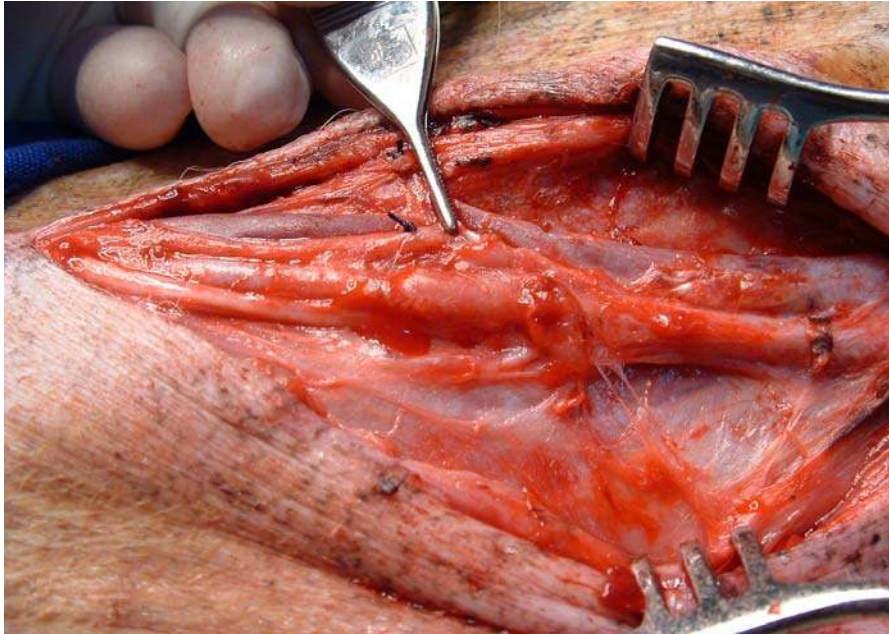

Figura 15 – Artéria femoral esquerda com o remendo da membrana de biopolímero de cana-de-açúcar 180 dias após a arterioplastia, mostrando a área do remendo e o aspecto biomórfico da membrana.

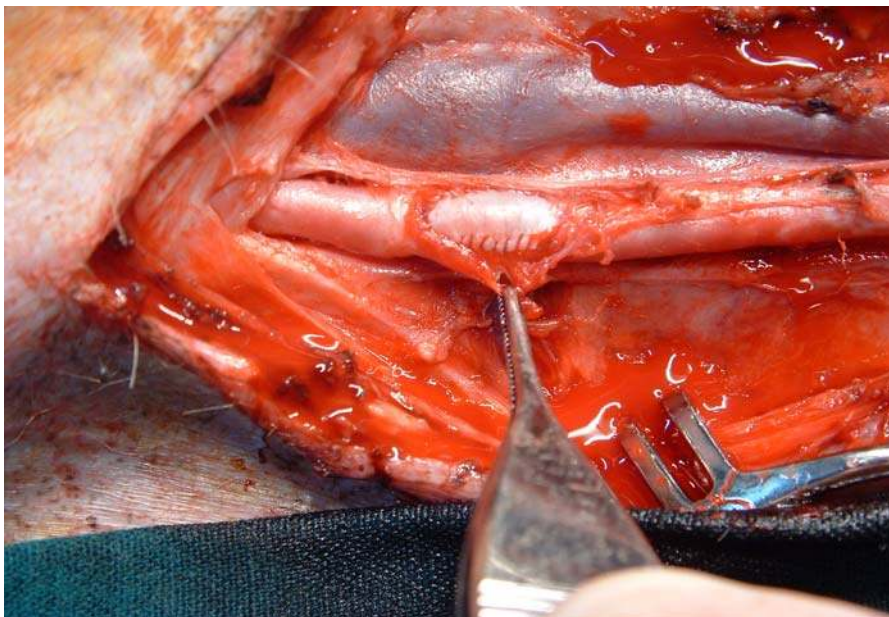


Figura 16 – Artéria femoral direita com o remendo de e-PTFE 180 dias após a arterioplastia, mostrando a área do remendo e o aspecto biomórfico da prótese.



Figura 17 – Visão interna do segmento da artéria femoral esquerda 180 dias após a arterioplastia com a membrana de biopolímero de cana-de-açúcar mostrando a camada íntima.

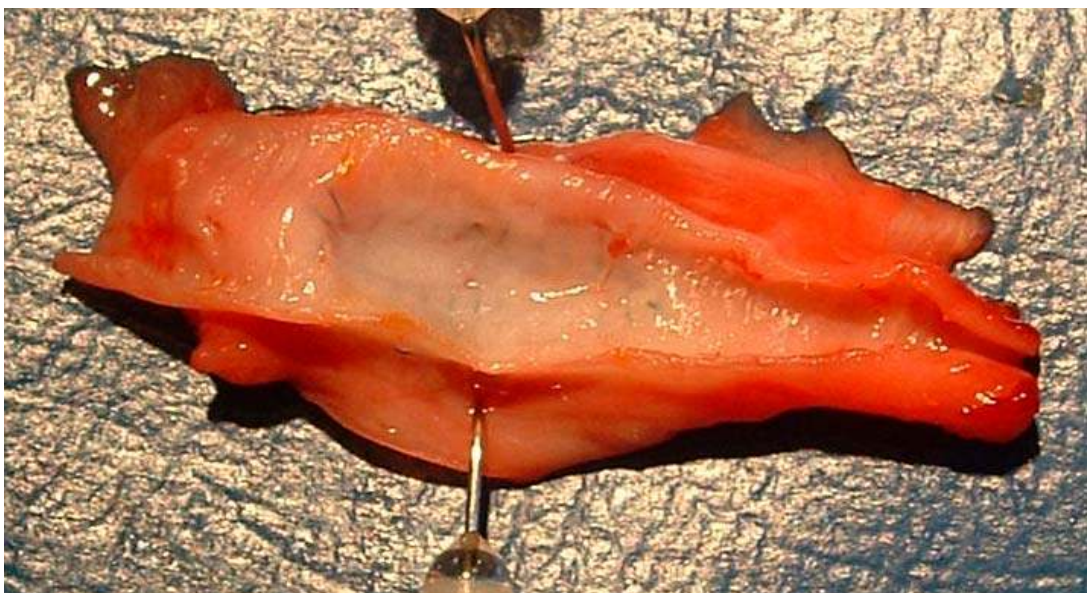


Figura 18 - Visão interna do segmento da artéria femoral direita após 180 dias após a arterioplastia com remendo de e-PTFE, mostrando a camada íntima.

4.4 Velocimetria Doppler

Nas avaliações antes e depois da arterioplastia o sinal Doppler nas artérias femorais esteve presente e apresentou onda de fluxo trifásica. O padrão da onda de fluxo foi semelhante para as artérias femorais direita e esquerda, dos grupos controle e experimental, nos exames percutâneo e transoperatório. **Figuras 19 a 23**

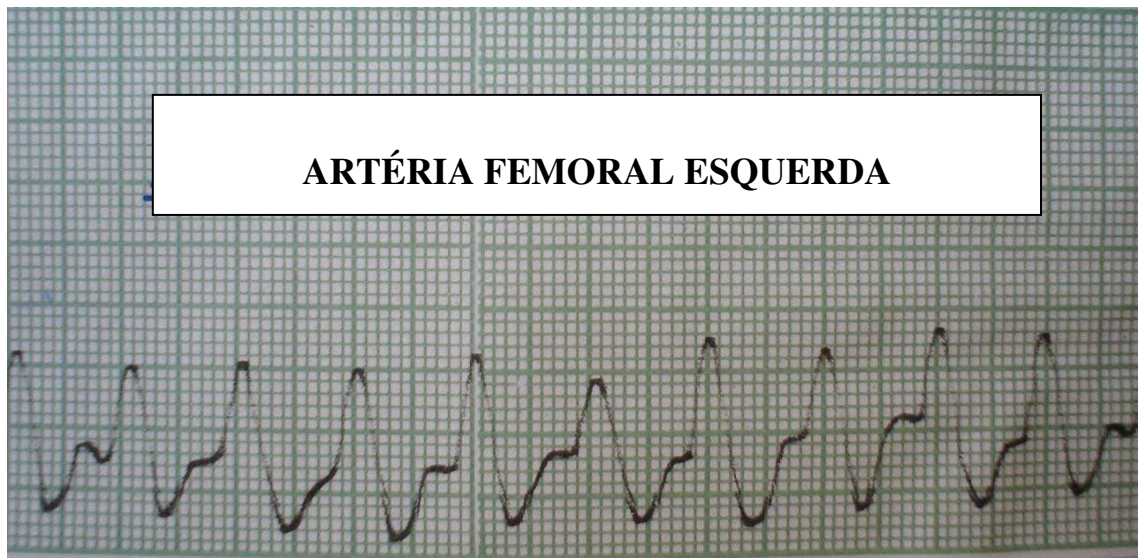


Figura 19 – Sinal Doppler percutâneo trifásico na artéria femoral esquerda, antes da arterioplastia

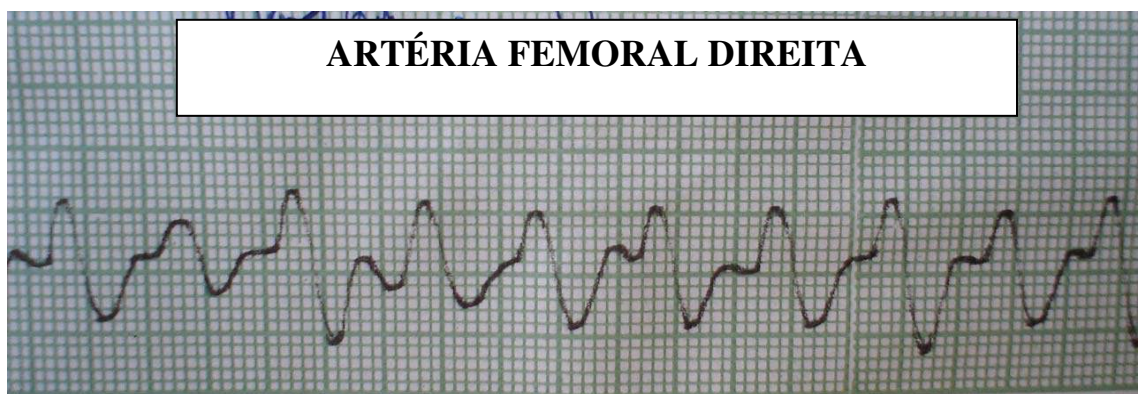


Figura 20 - Sinal Doppler percutâneo trifásico na artéria femoral direita, antes da arterioplastia

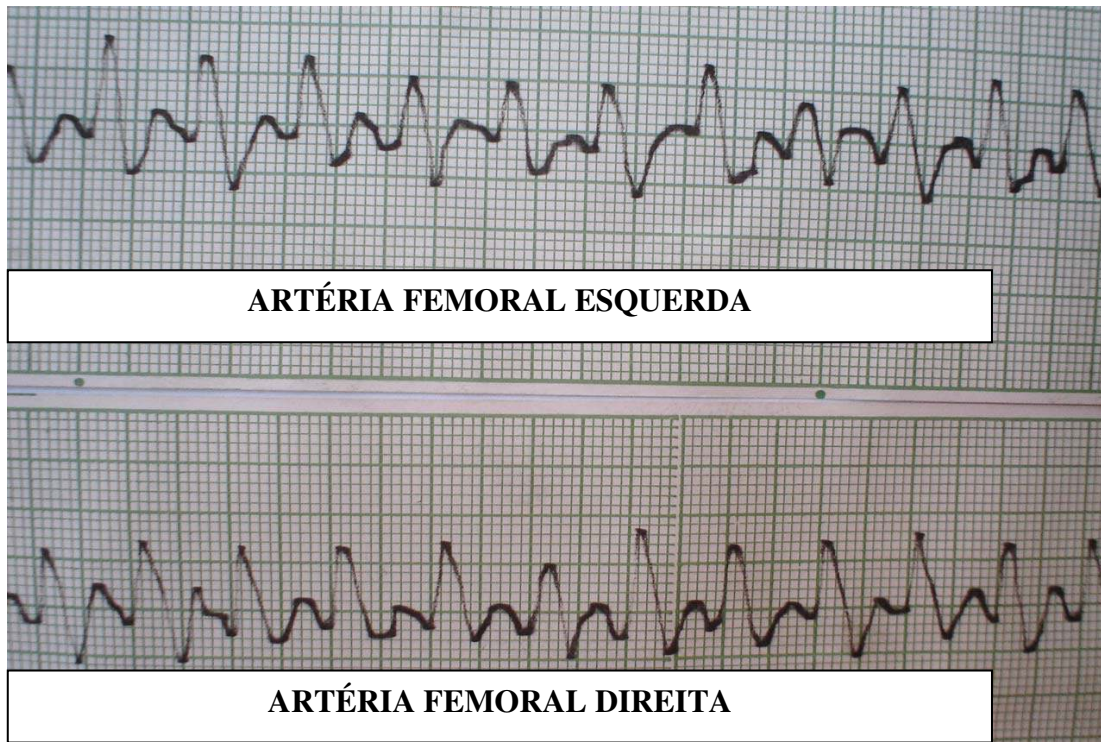


Figura 21 - Sinal Doppler percutâneo trifásico nas artérias femorais esquerda e direita, 180 dias após a arterioplastia.

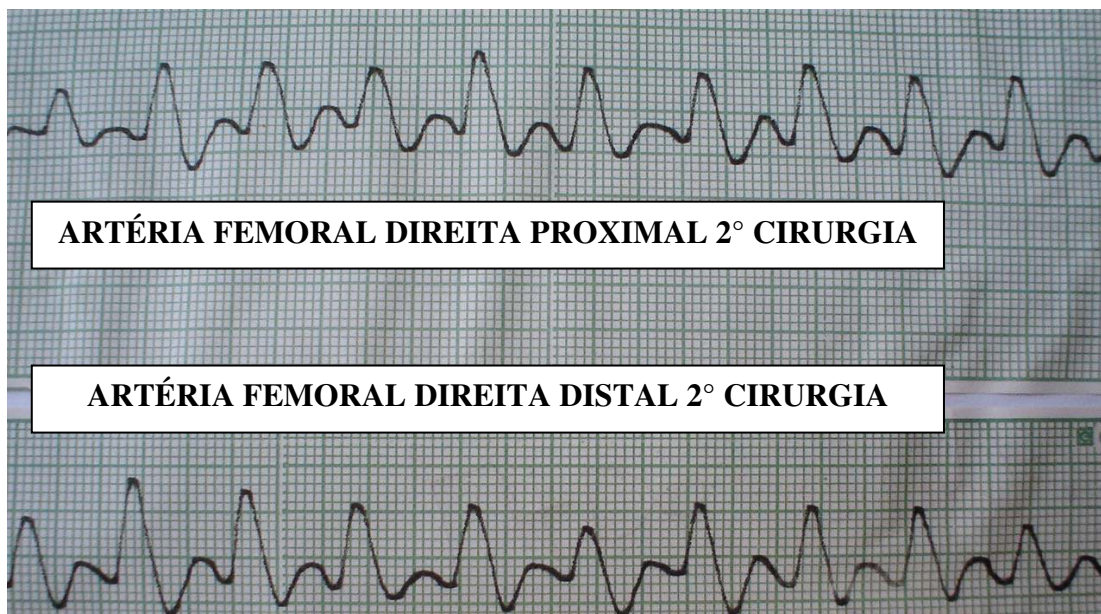


Figura 22 – Sinal Doppler trifásico direto sobre a artéria femoral direita, proximal e distal ao remendo de e-PTFE, no per-operatório, 180 dias após a arterioplastia.

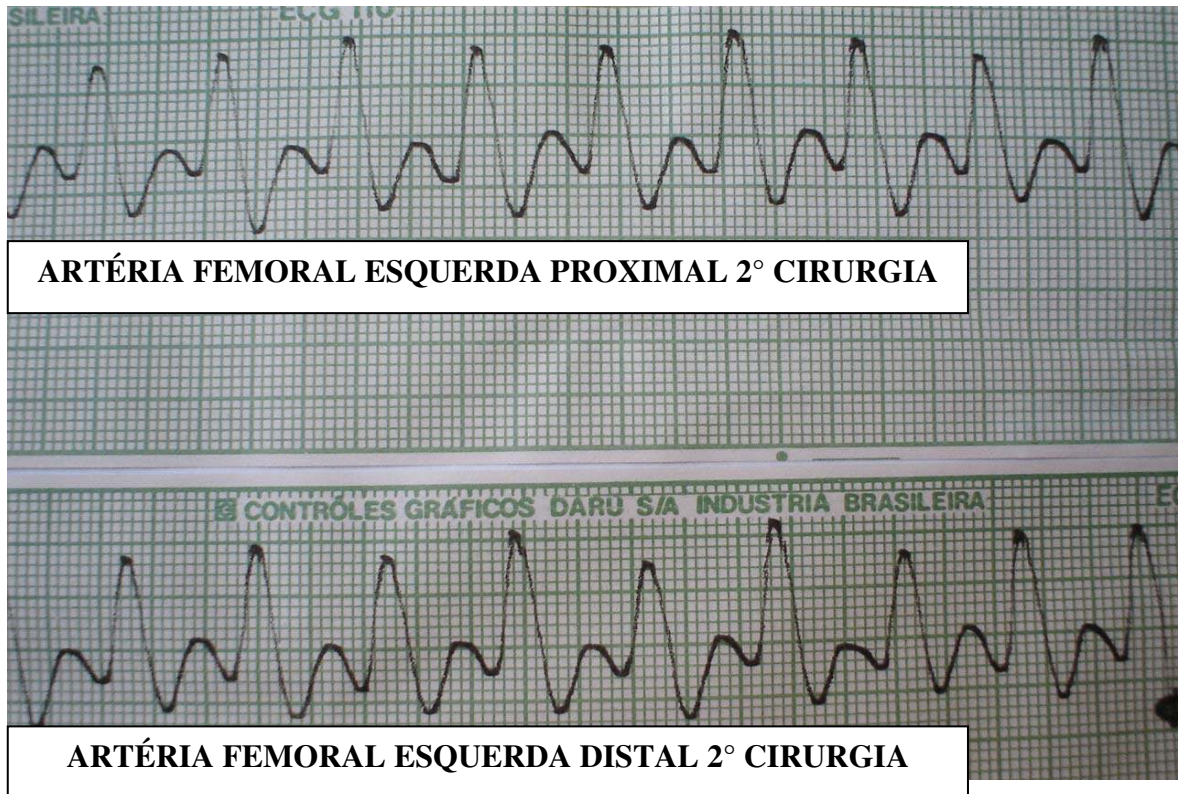


Figura 23 - Sinal Doppler trifásico direto sobre a artéria femoral esquerda, proximal e distal ao remendo da membrana de biopolímero de cana-de-açúcar, no per-operatório, 180 dias após a arterioplastia.

4.5 Arteriografia

A arteriografia realizada por punção da aorta abdominal demonstrou que as artérias femorais, do grupo controle e do grupo experimental, não apresentavam trombose. O fluxo arterial principal ocorreu através destes vasos, não sendo observado desenvolvimento de padrão anômalo de circulação colateral. Não foram detectados dilatação ou falsos aneurismas, no grupo controle e no grupo experimental. **Figura 24**

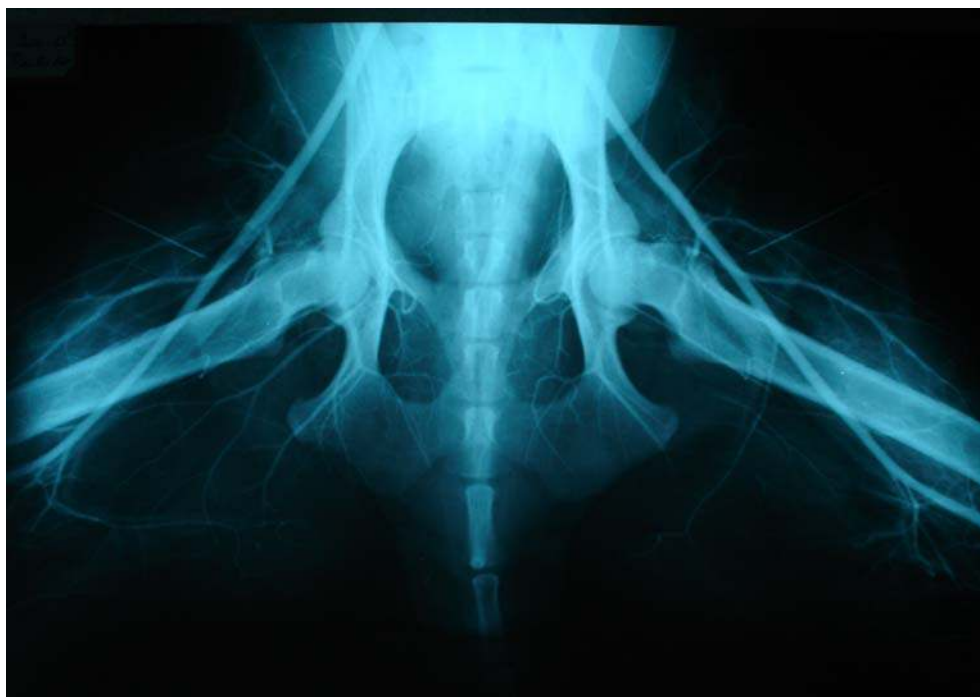

Figura 24. – Arteriografia com as artérias femorais, direita com remendo de e-PTFE e esquerda com remendo da membrana de biopolímero de cana-de-açúcar, 180 dias após a arterioplastia, sem sinais de trombose ou dilatação.

Nas tabelas 2, 3, 4 e 5 encontram-se os dados relativos aos diâmetros das artérias femorais, antes e 180 dias após as arterioplastias; às extensões dos remendos e à presença de infecção, dilatação, ruptura ou falso-aneurisma ou trombose.

Tabela 2 – Diâmetro em centímetros das artérias femorais antes da arterioplastia

CÃO N°	AFE	AFD
1	0,40	0,40
2	0,30	0,30
3	0,40	0,40
4	0,40	0,50
5	0,35	0,35
6	0,35	0,35
7	0,45	0,50
8	0,35	0,35
MÉDIA	0,375	0,394
DESVIO PADRÃO	0,046	0,073

AFE = Artéria femoral esquerda

AFD = Artéria femoral direita

Tabela 3 – Diâmetro em centímetros das artérias femorais 180 dias após a arterioplastia.

CÃO N°	AFE	AFD
1	0,40	0,40
2	0,30	0,30
3	0,40	0,40
4	0,40	0,45
5	0,40	0,40
6	0,40	0,40
7	0,40	0,45
8	0,35	0,35
MÉDIA	0,381	0,394
DESVIO PADRÃO	0,037	0,050

AFE = Artéria femoral esquerda

AFD = Artéria femoral direita

Tabela 4 – Extensão dos remendos da membrana de biopolímero de cana-de-açúcar e ocorrência de infecção, dilatação, ruptura ou falso-aneurisma e trombose 180 dias após a arterioplastia.

CÃO N°	<i>Extensão Do Remendo (cm)</i>	<i>Infecção</i>	<i>Dilatação</i>	<i>Ruptura ou Falso- aneurisma</i>	Trombose
1	1,5	-	-	-	-
2	1,5	-	-	-	-
3	1,5	-	-	-	-
4	1,5	-	-	-	-
5	1,5	-	-	-	-
6	1,5	-	-	-	-
7	1,5	-	-	-	-
8	1,5	-	-	-	-

Presente +

Ausente –

Tabela 5 - Extensão dos remendos de e-PTFE e ocorrência de infecção, dilatação, ruptura ou falso-aneurisma e trombose 180 dias após a arterioplastia.

<i>CÃO N°</i>	<i>Extensão Do Remendo (cm)</i>	<i>Infecção</i>	<i>Dilatação</i>	<i>Ruptura ou Falso- aneurisma</i>	Trombose
1	1,5	-	-	-	-
2	1,5	-	-	-	-
3	1,5	-	-	-	-
4	1,5	-	-	-	-
5	1,5	-	-	-	-
6	1,5	-	-	-	-
7	1,5	-	-	-	-
8	1,5	-	-	-	-

Presente +

Ausente -

4.6 Histologia

A avaliação histológica dos espécimes retirados (**Figuras 17 e 18**) mostrou que a camada íntima de revestimento encontrada sobre os remendos nos dois grupos era contínua com a camada íntima da artéria femoral receptora, sendo formada por uma camada espessa de tecido fibroso constituída de colágeno maduro, firmemente aderida à superfície interna dos remendos.

A superfície externa dos remendos nos dois grupos era circundada por uma camada de tecido conjuntivo rica em linfócitos, neutrófilos e raros macrófagos (**Tabelas 6 e 7**), firmemente aderida aos remendos. Esta camada com células inflamatórias era revestida por uma espessa camada de tecido fibroso, também constituído de colágeno maduro. Não foram encontrados focos de processo degenerativo ou áreas de calcificação. **Figuras 25 e 26**

No grupo controle com os remendos de e-PTFE foi observada em todos os casos a penetração de fibroblastos na parede dos remendos, a partir da sua superfície interna (**Figura 27**). Este processo não foi observado com os remendos da membrana de cana-de-açúcar. **Tabela 8**

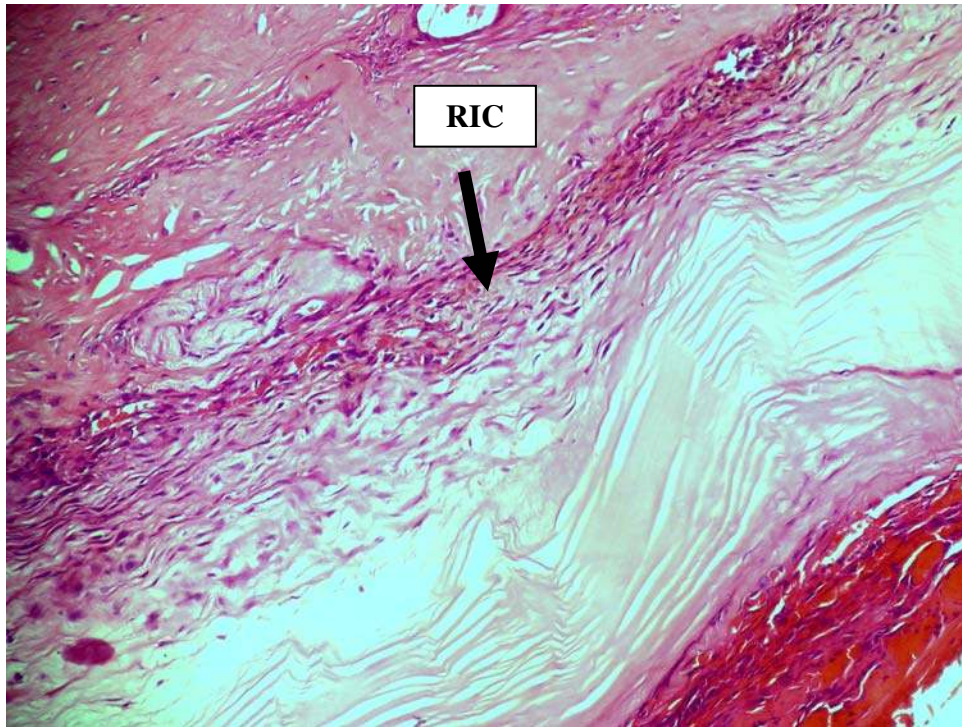


Figura 25 – Reação inflamatória crônica (RIC) na superfície externa do remendo da membrana de biopolímero de cana-de-açúcar.

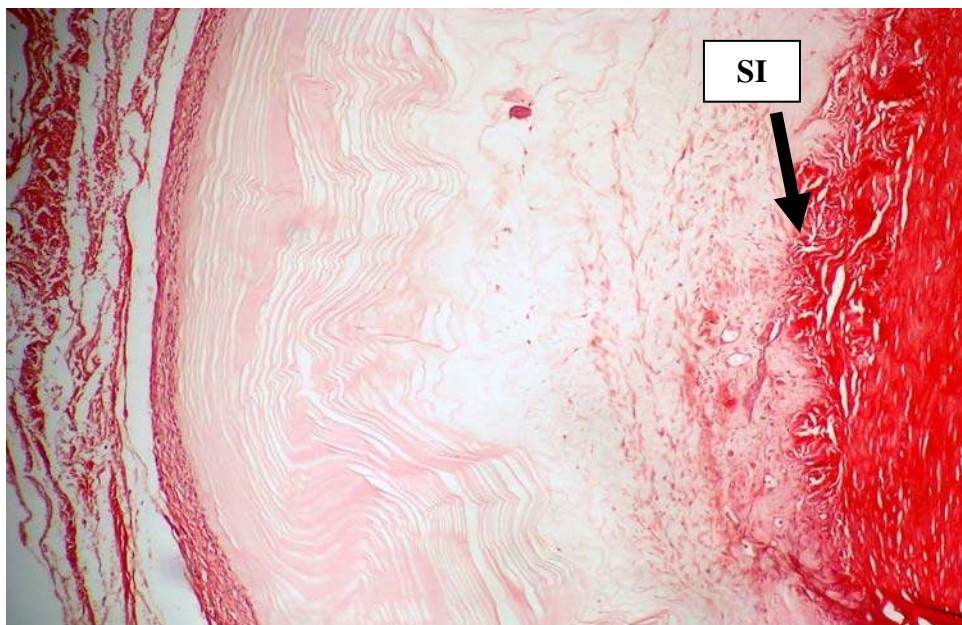

Figura 26 – Remendo da membrana de biopolímero de cana-de-açúcar sem invasão de fibroblastos. Fibrose na superfície interna (SI).

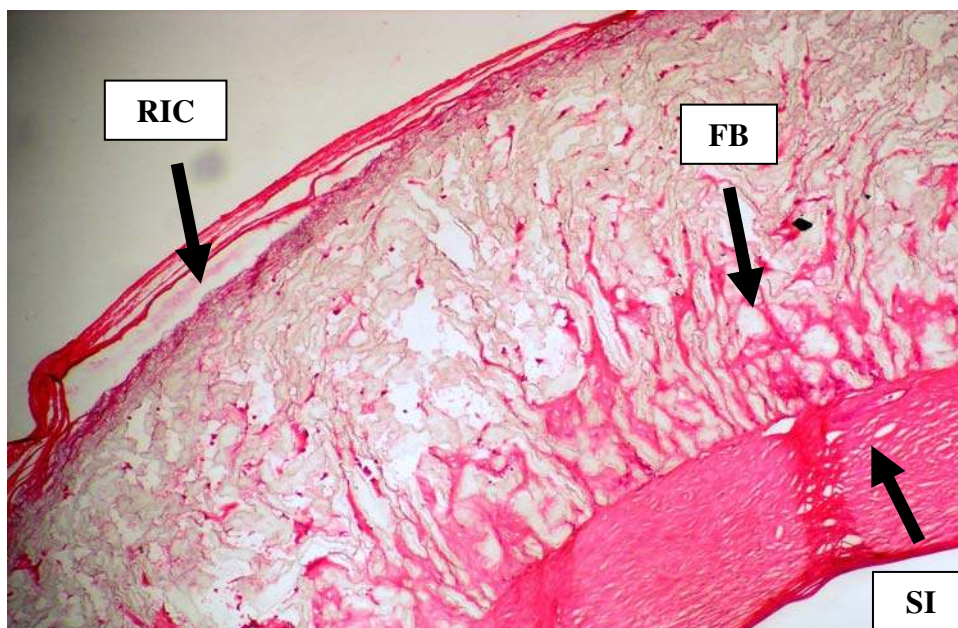


Figura 27 – Invasão do remendo de e-PTFE por fibroblastos (FB) e reação inflamatória crônica (RIC) na sua superfície externa. Fibrose na superfície interna (SI).

Tabela 6 – Presença de linfócitos e neutrófilos na superfície externa dos remedos da membrana de biopolímero de cana-de-açúcar

CÃO N°	LINFÓCITOS	NEUTRÓFILOS
1	+	+
2	+++	+++
3	+	+
4	++	++
5	++	++
6	++	++
7	++	-
8	++	-

Ausência –

Presença leve +, presença moderada ++, presença intensa +++

Tabela 7 – Presença de linfócitos e neutrófilos na superfície externa dos remendos de e-PTFE

CÃO N°	LINFÓCITOS	NEUTRÓFILOS
1	++	++
2	++	++
3	++	++
4	+	+
5	+	+
6	+	+
7	+	+
8	+	+

– ausência, + presença leve, ++ presença moderada, +++ presença intensa

Tabela 8 – Presença de fibroblastos na estrutura da parede dos remendos da membrana de biopolímero de cana-de-açúcar e de e-PTFE

CÃO N°	BIOPOLÍMERO	e-PTFE
1	-	+
2	-	+
3	-	+
4	-	+
5	-	+
6	-	+
7	-	+
8	-	+

Presente +
Ausente –

4.7 ANÁLISE ESTATÍSTICA

O peso dos oito cães do experimento variou de 13,00 kg a 17,50 kg (Tabela 1), com peso médio de 15,44 kg, mediana de 16,00 kg, desvio padrão de 1,70 kg e coeficiente de variação de 11,00%. O grupo de animais foi composto de 7 (87,5%) machos e uma fêmea.

Na Tabela 9 e no gráfico 1 encontram-se as estatísticas do diâmetro das artérias femorais segundo o material utilizado: lados esquerdo (uso da membrana de biopolímero de cana de açúcar ou grupo experimental) e direito (uso do e-PTFE ou grupo controle) antes e após o implante dos remendos.

Na Tabela 10 encontra-se a quantidade de linfócitos, de neutrófilos e a invasão de fibroblastos nos dois grupos.

Na Tabela 11 analisa-se infecção da ferida operatória, dilatação, ruptura ou falso aneurisma e trombose nos remendos arteriais segundo o material utilizado.

Tabela 9 – Estatísticas do diâmetro das artérias femorais antes e após a arterioplastia, segundo o material utilizado

Variáveis	Estatísticas	Material utilizado		Valor de p
		Experimental (n = 8)	PTFE (n = 8)	
• Diâmetro da artéria femoral antes da arterioplastia	Média ⁽¹⁾	0,375	0,394	p ⁽²⁾ = 0,180
	Mediana ⁽¹⁾	0,375	0,375	
	Desvio padrão ⁽¹⁾	0,046	0,073	
	C.V (%)	12,344	18,511	
	Mínimo ⁽¹⁾	0,300	0,300	
	Máximo ⁽¹⁾	0,450	0,500	
• Diâmetro da artéria femoral após a arterioplastia	Média ⁽¹⁾	0,381	0,394	p ⁽²⁾ = 0,157
	Mediana ⁽¹⁾	0,400	0,400	
	Desvio padrão ⁽¹⁾	0,037	0,050	
	C.V (%)	9,758	12,585	
	Mínimo ⁽¹⁾	0,300	0,300	
	Máximo ⁽¹⁾	0,400	0,450	
• Variação (medida após – medida antes)	Média ⁽¹⁾	0,006	0,000	p ⁽²⁾ = 0,317
	Mediana ⁽¹⁾	0,000	0,000	
	Desvio padrão ⁽¹⁾	0,032	0,038	
	Mínimo ⁽¹⁾	-0,050	-0,050	
	Máximo ⁽¹⁾	0,050	0,050	
	Valor de p		p ⁽²⁾ = 0,564	

(1) – Valores em cm.

(2) – Teste de Wilcoxon de Postos Sinalizados

Erro! Vínculo não válido. Gráfico 1 – Médias do diâmetro das artérias femorais com remendos da membrana de biopolímero de cana-de-açúcar e de e-PTFE antes e 180 dias após a arterioplastia

Tabela 10 – Avaliação das variáveis: linfócitos, neutrófilos e invasão de fibroblastos segundo o material utilizado

Variáveis	Material utilizado				Valor de p
	Membrana de biopolímero de cana-de-açúcar		e-PTFE		
	n	%	n	%	
• Linfócitos (Máximo: +++)					p ⁽¹⁾ = 0,315
+	2	25,0	5	62,5	

++	5	62,5	3	37,5	
+++	1	12,5	-	-	
TOTAL	8	100,0	8	100,0	
• Neutrófilos (Máximo: +++)					
Negativa	2	25,0	-	-	$p^{(1)} = 0,249$
+	2	25,0	5	62,5	
++	3	37,5	3	37,5	
+++	1	12,5	-	-	
TOTAL	8	100,0	8	100,0	
• Invasão de fibroblastos					
Sim	-	-	8	100,0	$p^{(1)} < 0,001^*$
Não	8	100,0	-	-	
TOTAL	8	100,0	8	100,0	

– ausência, + presença leve, ++ presença moderada, +++ presença intensa

(*) – Diferença com significação de 5,0%.

(1) – Teste Exato de Fisher.

Tabela 11 – Avaliação das variáveis: infecção da ferida operatória, dilatação, ruptura ou falso-aneurisma e trombose segundo o material utilizado.

Variável	Material utilizado			
	Membrana de biopolímero de cana de açúcar		e-PTFE	
	n	%	n	%
• Infecção				
+	-	-	-	-
-	8	100,0	8	100,0
• Dilatação				
+	-	-	-	-
-	8	100,0	8	100,0
• Ruptura ou falso-aneurisma				
+	-	-	-	-
-	8	100,0	8	100,0
• Trombose				
+	-	-	-	-
-	8	100,0	8	100,0

Ausente – %

Presente + %

DISCUSSÃO

6.1 Material e método

6.1.1 Material

Os estudos experimentais realizados na área dos substitutos arteriais em sua maioria são desenvolvidos em cães. As vantagens deste espécime são amplamente reconhecidas: o cão é um animal de fácil obtenção, apresenta baixo custo de manutenção, além de ser muito resistente a infecções ^{19-21,28,31,33,34,,67,68,89,90}.

O cão também tem anatomia favorável à utilização dos substitutos arteriais, pois várias das suas artérias apresentam calibre adequado ao implante de enxertos. Suas artérias também são identificadas e isoladas com facilidade ⁹¹.

Neste estudo a arterioplastia com enxerto em remendo foi realizada na artéria femoral, pois este vaso é de fácil acesso cirúrgico e a ampla rede de colaterais das artérias ilíacas garante, na maioria dos casos, a irrigação do membro quando ocorre trombose da artéria femoral ^{67,91}.

Outra vantagem é que na exposição da artéria femoral não há o trauma sobre a musculatura abdominal, que é freqüentemente relacionado à dor e a limitação dos movimentos no pós-operatório, e não há manipulação dos órgãos intra-abdominais, como ocorre na cirurgia sobre a aorta abdominal. Também há menor risco de alterações hemodinâmicas graves.

A artéria carótida também pode ser utilizada, porém a cirurgia sobre esta apresenta possibilidade de danos neurológicos^{68,92}.

No presente estudo os cães foram incluídos pelo peso corporal. Desta forma, apenas animais com artérias femorais de maior calibre participaram do experimento. Todos os animais apresentaram peso corporal igual a ou maior que 13 Kg, correspondendo a artérias femorais com calibre igual a ou maior que 0,3 cm, compatível com a realização do experimento.

No presente estudo foi utilizada a prótese sintética de PTFE expandido (e-PTFE) como remendo no grupo controle. Este material não têxtil é produzido a partir da expansão do politetrafluoretileno (Teflon), realizada através de processos físicos e químicos. A prótese de e-PTFE apresenta microporos com cerca de 30 micrômetros de diâmetro^{14,15,66}.

O emprego da prótese de e-PTFE reduziu o trauma cirúrgico, já que não é necessário dissecação para a retirada de auto-enxertos. Outra vantagem é que a manutenção e a conservação das próteses sintéticas como as de Dacron

e e-PTFE são simples, diferentemente das próteses biológicas, como demonstrado por Gross *et al.*, Dardik e Dardik, Gonzalez *et al.*, Boren *et al.* e Bernardes *et al.*^{69-72,90}.

A prótese de e-PTFE é utilizada em reconstruções vasculares há cerca de três décadas, sendo o substituto arterial sintético mais empregado e que apresenta melhor resultado para as reconstruções das artérias localizadas abaixo do ligamento inguinal. Nesta região a prótese de e-PTFE apresenta menor trombogenicidade e maior durabilidade quando comparada às demais próteses sintéticas existentes no mercado, sobretudo quando empregadas em artérias com diâmetro compreendido entre 6 e 8 mm^{23,24,80,81}.

Uma dificuldade observada no presente estudo com relação ao uso dos remendos de e-PTFE foi a sua maior espessura, que é de 0,6 mm, em relação à parede arterial, ocorrendo incongruência durante a anastomose; as arterioplastias, porém, foram realizadas sem maior dificuldade técnica. Os remendos da membrana de biopolímero de cana-de-açúcar têm espessura de cerca de 0,2 mm e não apresentaram incongruência em relação à artéria femoral. Esta característica do e-PTFE está descrita na literatura^{23,80,81,92}.

A hemorragia pelo fio de sutura, observada de forma mais importante nos remendos de e-PTFE, é relatada na literatura e representou outra dificuldade; assim, vários autores recomendam a utilização de fios cardiovasculares que são produzidos especialmente para uso em prótese de e-PTFE para reduzir o sangramento na linha de sutura. Este fio tem um custo alto e não foi possível usá-lo, tendo sido substituído, como recomenda a literatura, por fios de monopropileno. Os remendos com a membrana de biopolímero de cana-de-açúcar apresentaram menor

hemorragia pelo fio de sutura quando comparados com os remendos de e-PTFE. Esta avaliação foi feita de forma subjetiva, de acordo com a observação do cirurgião quanto ao tempo necessário para obtenção da hemostasia completa após a arterioplastia ^{23,92}.

A prótese de e-PTFE apresentou maior elasticidade que a membrana de biopolímero de cana-de-açúcar. A boa elasticidade da prótese de e-PTFE é amplamente reconhecida na literatura. Mesmo com esta diferença, as suturas dos remendos de membrana de biopolímero de cana-de-açúcar foram realizadas sem dificuldades ^{14,23,66,92}.

6.1.2 Método

6.1.2.1 Técnica cirúrgica

A técnica de reconstrução arterial empregada neste estudo foi a arterioplastia com utilização de enxerto em remendo, que deve ser utilizada para o fechamento de qualquer arteriotomia cujo corte longitudinal apresente extensão igual ou maior que a circunferência da artéria. O seu principal objetivo é evitar a redução da luz arterial que pode ocorrer com a sutura simples da parede arterial, principalmente das artérias de médio e pequeno calibre ^{10-12,52,53}.

A arterioplastia com remendo é mais adequada para o fechamento de arteriotomias curtas. Seu uso em arteriotomias longas, particularmente se o comprimento da ferida for maior que 8 cm, traz resultados insatisfatórios como a trombose ou a ruptura. Este fato foi bem demonstrado em trabalho experimental por Crawford *et al.* e em seres humanos, por Senning e De Bakey *et al.* ^{11,52,53}.

A arterioplastia com enxerto em remendo é um tipo simples de reconstrução arterial que é amplamente empregada na avaliação de novos materiais como substitutos arteriais. Pode ser utilizada como modalidade isolada, mas na maioria dos casos é combinada a outras formas de reconstrução cirúrgica, como a endarterectomia. ^{27,28,33,34,61,79,55-57,92-95}.

6.1.3 Velocimetria Doppler e Arteriografia

No presente estudo, a velocimetria Doppler com registro e a arteriografia femoral foram utilizadas como métodos complementares ao exame clínico. A velocimetria Doppler permite apenas a análise do fluxo sanguíneo arterial, não sendo possível a visualização da parede e da luz arterial. É utilizada principalmente para detectar alterações do fluxo de sangue laminar, que pode perder suas características trifásicas pela presença de estenoses da luz vascular, comuns na trombose arterial ⁹⁶⁻⁹⁹.

A onda de fluxo sanguíneo trifásica obtida nas artérias femorais no pós-operatório define a perviedade arterial. Nos casos de estenose podem ser identificadas ondas bifásicas e monofásicas, dependendo do grau de diminuição da luz vascular. As ondas também podem estar ausentes, indicando oclusão arterial ⁹⁶⁻⁹⁹.

A velocimetria Doppler é um método complementar que apresenta baixo custo e fácil execução, além de ter alta sensibilidade para a detecção da trombose arterial. Sua principal desvantagem é a impossibilidade de avaliação da morfologia da parede arterial; portanto, não é um instrumento adequado para a avaliação de dilatações arteriais. Também nos casos de trombose arterial não é eficaz para avaliar a sua extensão ⁹⁶⁻⁹⁹.

No presente estudo, a técnica empregada na velocimetria Doppler para registro das curvas de velocidade seguiu as recomendações sugeridas por Planiol *et al.*, Franceschi, Dauszat *et al.* e Barsotti *et al.* em suas publicações ⁹⁶⁻⁹⁸.

A ultra-sonografia tem sido empregada em diversos estudos experimentais para avaliação de substitutos vasculares, isoladamente ou de forma associada. Atualmente a modalidade de ultra-sonografia mais utilizada é a ecografia Doppler, que além de analisar o fluxo sanguíneo também avalia a morfologia arterial, permitindo assim identificar dilatações, obstruções, calcificações. Este exame possibilita ainda o estudo da circulação colateral ^{33,67,89,90,92}.

As vantagens da ecografia Doppler em relação à velocimetria Doppler foram observadas por Greca *et al.*, que utilizaram o método para estudar o diâmetro da veia cava inferior após o implante de remendos de submucosa intestinal porcina e pericárdio bovino. Estes autores, porém, encontraram um número maior de estenoses da veia cava, no exame macroscópico após o sacrifício dos animais, que o identificado pela ecografia Doppler. Este fato ocorre porque a ecografia Doppler é um exame que depende não só da experiência do examinador como também das condições anatômicas locais ³³.

Devido a estas desvantagens da ecografia Doppler, muitos autores preferem empregar a arteriografia nos estudos experimentais para a avaliação de substitutos arteriais. A arteriografia é considerada o padrão-ouro na avaliação da circulação arterial, pois permite um estudo tanto do fluxo sanguíneo quanto da morfologia arterial. Com a arteriografia, é possível detectar não só a presença de obstruções na luz arterial, mas também avaliar a sua extensão. A arteriografia permite ainda a avaliação da circulação colateral que se desenvolve nos casos de trombose arterial e pode também detectar dilatações da parede arterial ^{28,34,89,90}.

A principal desvantagem da arteriografia está no uso de contrastes iodados, que podem provocar alterações da função renal e reações alérgicas. Para evitar as complicações, este método é utilizado na maioria dos estudos experimentais apenas na fase final, imediatamente antes do sacrifício dos animais, como foi empregado na presente pesquisa ^{28,34,89,90}.

No presente estudo, a associação entre a velocimetria Doppler e a arteriografia permitiu a adequada avaliação da circulação arterial, pois possibilitou um estudo hemodinâmico das artérias femorais, através da ultra-sonografia, já na sua fase inicial. Os dados da velocimetria Doppler, associados aos da avaliação clínica, foram utilizados para estabelecer o padrão da circulação femoral antes da arterioplastia. Procedimento similar ao deste estudo foi utilizado por Bernardes *et al.*, que utilizaram a associação entre a ecografia Doppler e a arteriografia para avaliar enxertos tubulares de veia umbilical humana e observaram vantagens semelhantes com o emprego desses exames associados ⁹⁰.

Através da velocimetria Doppler, foi demonstrado no presente estudo que não ocorreram alterações na onda de fluxo arterial femoral após a arterioplastia, tanto com os remendos de biopolímero de cana-de-açúcar quanto com os de e-PTFE. A onda de fluxo permaneceu trifásica após o implante dos remendos nos dois grupos, indicando ausência de trombose parcial ou total nas artérias femorais. A estes dados foram adicionadas informações da arteriografia, que confirmou a ausência de trombose e demonstrou ainda a ausência de dilatação ou falso-aneurisma no local do implante dos remendos.

6.2 Resultados

6.2.1 Macroscopia

As principais complicações decorrentes do uso dos enxertos arteriais em remendo são as mesmas observadas com os enxertos tubulares:

trombose, ruptura e falso-aneurisma, dilatação e infecção da ferida operatória. Vários autores relatam em trabalhos experimentais a ocorrência destas complicações. Nestes trabalhos o tempo de observação variou de uma semana a 22 meses; na maioria destes, os animais foram acompanhados por seis meses, assim como no presente estudo ^{61,79,92-94}.

No presente trabalho não ocorreram casos de trombose. Esta complicação foi observada por Rossi *et al.* que, utilizando remendos de artéria autógena, realizaram angioplastias em artérias coronárias de 08 cães e encontraram 25% de trombose na artéria receptora. De forma semelhante, Norton e Spencer realizaram 23 arterioplastias nas carótidas e femorais de 15 cães e encontraram 34 % de trombose na artéria receptora. ^{61,94}.

É importante observar que estes autores atribuíram esta alta taxa de trombose ao uso de fios de sutura arterial inadequados, e não a falhas do material empregado como remendo, já que nestes estudos experimentais foram utilizados fios orgânicos como o fio de seda. No presente estudo foram empregados fios de sutura arterial sintéticos de polipropileno 7.0, que é o mais adequado para a sutura de artérias com diâmetro de cinco mm. Em trabalhos experimentais mais recentes, onde foram utilizados fios adequados, não foram observados casos de trombose ^{28,34,61,94}.

A ocorrência da trombose pode também estar relacionada a falha do material empregado como remendo, apesar da utilização de técnica cirúrgica e material adequados. Este fato foi observado por Pena e Husni, que relataram 20 % de trombose em arterioplastias femorais com remendos de Dacron em cães. No lado contra-lateral foram utilizados remendos de veias autógenas e não ocorreu trombose. Os autores atribuíram os resultados a defeitos dos remendos de Dacron ⁹⁵.

Da mesma forma, Menon *et al.* encontraram 35 % de trombose em arterioplastias femorais e da carótida com remendos de Dacron e 25 % de trombose com remendos de veias autógenas, demonstrando a superioridade dos remendos de veias autógenas ⁹³.

Assim fica demonstrado que a ausência de trombose no presente estudo é devida não apenas ao uso do fio de sutura ou técnica cirúrgica adequados, mas também à qualidade do material empregado como remendo. É importante ainda ressaltar que vários autores defendem o emprego de heparinização sistêmica durante o implante dos substitutos arteriais como forma de evitar a trombose arterial. Este procedimento não foi adotado no presente estudo porque não eram conhecidas as reações do biopolímero de cana-de-açúcar às soluções de heparina. Mesmo sem o uso da heparinização sistêmica não ocorreu trombose, o que contribui para demonstrar a baixa trombogenicidade dos dois materiais utilizados como remendo ^{67,68}.

No presente estudo não ocorreram casos de dilatação arterial após a arterioplastia. Estes resultados foram confirmados pela avaliação clínica,

através da medida do diâmetro arterial e pela arteriografia. O diâmetro das artérias femorais foi aferido no local do implante dos remendos antes e 180 dias após a arterioplastia.

Na artéria femoral esquerda (grupo experimental – com o remendo da membrana de biopolímero de cana-de-açúcar) houve um acréscimo de 0,006 cm na média do diâmetro das artérias, comparando a medida antes da arterioplastia com o diâmetro 180 dias após. No estudo estatístico das diferenças das médias no pré e pós-operatório não houve significância ($p > 0,05$).

Na artéria femoral direita (grupo controle com remendo de e-PTFE) as médias antes e após a arterioplastia foram exatamente iguais. Comparando os dois materiais, membrana de biopolímero de cana-de-açúcar e e-PTFE, observa-se que as médias relativas das amostras do primeiro foram mais elevadas que as das amostras do PTFE, tanto antes (0,394 cm x 0,375 cm) quanto após (0,394 cm x 0,381 cm) a arterioplastia; entretanto sem comprovação de diferenças significantes ao nível de 5,0% ($p > 0,05$).

A presença de dilatação após a arterioplastia com enxerto em remendo foi observada por Menon *et al.*, quando realizaram arterioplastias da aorta abdominal em cães e encontraram 20% de dilatação com o uso de remendos de Dacron em comparação com a ausência de dilatação nas arterioplastias com remendos de veias autógenas. Neste caso a dilatação ocorreu porque os remendos de Dacron não apresentaram a estabilidade dimensional adequada para suportar a pressão sanguínea na aorta abdominal ⁹³.

A boa estabilidade dimensional dos remendos de e-PTFE tem sido demonstrada na literatura e ocorre devido à presença de uma urdidura externa constituída do mesmo material. Produzidos no Laboratório de Pesquisa do NCE-UFPE, os remendos da membrana de biopolímero de cana-de-açúcar apresentaram comportamento similar ao dos remendos de e-PTFE e não sofreram dilatação com significância estatística após a arterioplastia, comprovando a sua estabilidade dimensional ^{14,15,23,66,92}.

Não foram observados no presente estudo casos de ruptura dos remendos ou formação de falsos-aneurismas. A maioria dos autores atribui esta complicação a falha do material empregado como remendo, por este não apresentar resistência suficiente para suportar a pressão sanguínea das artérias. McCready *et al.*, por exemplo, encontraram 10% de falsos-aneurismas com a utilização da submucosa intestinal porcina como remendo em arterioplastias da carótida em 76 pacientes. Estes autores relacionaram os casos de falso-aneurisma ao uso de remendos com espessura menor que três mm. De forma semelhante, Wagner *et al.* encontraram 5% de ruptura com remendos de Lycra ® empregados em arterioplastias da aorta abdominal de cães ^{27,79}.

A ausência de casos de ruptura no presente estudo comprova a resistência dos dois materiais estudados. É importante relatar que os remendos da membrana de biopolímero de cana-de-açúcar apresentavam menor espessura (0,2 mm) que os remendos de e-PTFE (0,6 mm) e, mesmo assim, não foram observados nestes remendos casos de ruptura ou falso-aneurisma.

Apesar da comprovada resistência dos cães à infecção, tem sido relatada na literatura a ocorrência desta complicação particularmente associada ao uso de remendos de próteses sintéticas. A infecção da ferida operatória foi observada por Wagner *et al.*, ao utilizarem remendos de Lycra ® em arterioplastias da aorta abdominal de cães; mesmo assim foi encontrado apenas um caso de infecção em 42 cirurgias⁷⁹.

Resultado semelhante foi obtido por Pena e Husni, que obtiveram apenas um caso de infecção da ferida operatória em 22 arterioplastias femorais com remendos de Dacron e de veias autógenas⁹⁵.

Em outros estudos tem-se relatado, por sua vez, resultados mais próximos aos da presente pesquisa. Por exemplo, Sarac *et al.* não encontraram casos de infecção da ferida operatória após arterioplastias femorais em cães com remendos de Dacron e peritônio bovino. Da mesma forma, Thomazine *et al.* não encontraram casos de infecção da ferida operatória em arterioplastias femorais em cães com remendos de látex (*Hevea brasiliensis*) e de veia autógena.^{28,34}

Estes resultados confirmam a resistência dos cães à infecção; mesmo assim, no presente estudo foi utilizada, como recomendado na literatura, em todos os animais a antibioticoterapia profilática na cirurgia para o implante dos remendos, o que, associadamente aos rigorosos cuidados de assepsia, possivelmente contribuiu para a ausência de casos de infecção, inclusive no grupo controle com os remendos de e-PTFE^{28,33,34,67,68}.

6.2.2 Microscopia

O processo de cicatrização dos enxertos arteriais em remendo é semelhante ao dos enxertos tubulares e ocorre tanto na sua superfície interna como na superfície externa. No presente estudo foram observados, em todos os casos do grupo controle e do grupo experimental, o desenvolvimento de uma reação inflamatória crônica na superfície externa e a presença de fibrose na superfície interna, de forma semelhante à encontrada na literatura^{28,61,79,92}.

A reação inflamatória crônica na superfície externa foi caracterizada pela presença de linfócitos e neutrófilos, além de fibrose. É importante destacar que: em cada grupo o total ou a maioria tinha no máximo presença

moderada (++) de linfócitos, sendo que no grupo experimental a maior frequência (5 casos) correspondeu a presença moderada (++) , enquanto no grupo com remendos de e-PTFE a maior frequência (5) tinha presença leve (+) de linfócitos e nenhum caso apresentou presença intensa (+++). Em relação ao neutrófilos, ocorreram dois casos negativos, dois com presença leve (+), dois com presença moderada (++) e um com presença intensa (+++) no grupo experimental e 5 casos com presença leve (+) e três com presença moderada (++) no grupo controle. Através de teste estatístico (Teste Exato de Fisher) comparativo ao nível de significância de 5,0%, não se comprova diferença significativa entre os dois grupos em relação aos resultados dos linfócitos e dos neutrófilos ($p > 0,05$).

Nos dois grupos a ocorrência de macrófagos foi rara e por isso estas células não foram consideradas na elaboração das tabelas 6, 7 e 10.

É importante comentar que o processo de cicatrização dos remendos da membrana de biopolímero de cana-de-açúcar ocorreu de forma similar ao dos

remendos de e-PTFE, no que concerne à presença de células inflamatórias na sua superfície externa e fibrose nas duas superfícies. Apesar destas alterações já poderem estar presentes após 60 dias de implante dos remendos, na maior parte dos estudos experimentais a avaliação histológica é realizada 180 dias após a arterioplastia^{28,33,34,92,94}.

No presente estudo a análise histológica foi realizada 180 dias após a arterioplastia, pois após este período as alterações encontradas são praticamente definitivas. Este fato foi demonstrado, por exemplo, por Rossi *et al.*, que estudaram o processo de cicatrização de remendos de veias autógenas empregados em arterioplastias coronárias em cães e observaram que as alterações histológicas eram similares no período de seis a 18 meses do implante⁶¹.

O processo de cicatrização do e-PTFE e de outros substitutos sintéticos, como o Dacron ou a Lycra[®], tem sido descrito na literatura. Benzel *et al.* o descreveram na cicatrização de remendos de e-PTFE empregados em arterioplastias em cães, enquanto Menon *et al.* relataram alterações semelhantes às encontradas no presente estudo utilizando remendos de Dacron também em arterioplastias em cães^{79,92,93}.

É ainda importante relatar que a reação inflamatória com presença de linfócitos e neutrófilos nos dois grupos e com rara presença de macrófagos confirma o baixo teor antigênico dos dois materiais.

Ainda de forma similar à dos remendos de e-PTFE, a cicatrização dos remendos da membrana de biopolímero de cana-de-açúcar ocorreu sem focos de processo degenerativo provocando perda da sua integridade, como ocorre com os remendos de artérias e veias autógenas. Não foram encontrados focos de calcificação, como observado na cicatrização das próteses biológicas. Nos dois grupos não foi possível confirmar a presença

de células endoteliais na superfície interna, pois não foi utilizado o teste imunohistológico^{61,67,68,89,90,92,93,95}.

De forma diferente das próteses sintéticas, os remendos da membrana de biopolímero de cana-de-açúcar não permitiram a invasão por fibroblastos. Este comportamento é similar ao observado na cicatrização de próteses biológicas, como foi demonstrado por Bernades *et al.* ao utilizar enxertos tubulares de veia umbilical humana nas artérias femorais de cães⁹⁰.

A penetração de células nos remendos de e-PTFE ocorre devido à presença de microporos na sua estrutura. A migração de fibroblastos na prótese de e-PTFE tem sido descrita na literatura. A membrana de biopolímero de cana-de-açúcar não possui poros e, portanto, não permitiu a invasão dos fibroblastos, porém as novas camadas íntima e adventícia estavam firmemente aderidas, respectivamente, às faces interna e externa dos remendos^{14,15,66}.

6.3 Importância do estudo

Este estudo é relevante, pois a obtenção de um substituto arterial ideal, principalmente para o emprego nas reconstruções das artérias de pequeno e médio calibre, é ainda o principal objetivo da maioria das pesquisas científicas desenvolvidas no campo dos substitutos vasculares^{22,24,26}.

Ainda hoje os auto-enxertos, devido às suas características, são considerados os melhores substitutos, porém estes enxertos apresentam como maior dificuldade para o seu uso o fato de serem obtidos do próprio paciente, não sendo raro situações em que um paciente, já submetido a diversas reconstruções arteriais, não possui mais auto-enxertos disponíveis para uma próxima cirurgia^{1-3,14,15,23,66}.

Por outro lado, os outros tipos de substitutos arteriais disponíveis não preenchem todos os parâmetros desejados para o seu uso em seres humanos.

As próteses biológicas são associadas a altos índices de trombose, rejeição, calcificação e dilatação aneurismática e também necessitam que sejam criados bancos para o seu armazenamento. Estes substitutos não são adequados para a reconstrução de pequenas artérias⁶⁷⁻⁷².

As próteses sintéticas atualmente presentes no mercado têm custo financeiro alto, o que dificulta ou impede seu uso em hospitais públicos; também não são apropriadas para a reconstrução das artérias de pequeno calibre e apresentam baixa resistência a infecção^{14,15,17,18,20,66}.

Outros materiais com possibilidade de uso para a substituição de artérias de pequeno calibre estão sendo desenvolvidos. Vários trabalhos têm sido realizados com o emprego do poliuretano, que é um polímero de cadeia heterogênea cujas propriedades elásticas são superiores às do Dacron e do PTFE ³⁰⁻³².

No âmbito experimental foi relatado o uso de polissacarídeos sintetizados por bactérias na produção de substitutos vasculares para emprego em reconstruções de artérias de pequeno calibre ³⁵.

É fundamental a obtenção de um material cujas características possibilitem o seu uso como substituto arterial de forma segura e eficaz em seres humanos. Este novo substituto deve ser facilmente produzido e apresentar um baixo custo financeiro ^{22,24,26}.

A membrana de biopolímero de cana-de-açúcar pode ser de grande utilidade para a realização das reconstruções arteriais em vasos de calibre inferior a quatro milímetros e assim permitir o tratamento de doenças que afetam milhões de pessoas no Brasil e em todo o mundo ^{22,24}.

CONCLUSÃO

Com base nos resultados obtidos com o modelo experimental utilizado, conclui-se que a membrana de biopolímero de cana-de-açúcar pode ser utilizada como remendo em arterioplastias femorais em cães.

REFERÊNCIAS

- 1- Virgini-Magalhães CE. Trinta anos de safena in situ. Revista de Angiologia e Cirurgia Vasculiar 2005; 5: 231-35.
- 2- Mello AV, Santos CMT, Oliveira BC, Mello RV. Revascularização distal dos membros inferiores: experiência de 13 anos. J Vasc Bras 2002; 1:181-92
- 3- Frankini AD, Pezzella MVC. Revascularização no pé em paciente com isquemia crítica. J Vasc Bras 2002; 1:193-200.
- 4- Chiesa R, Moura MRL, Lucci C, Castellano R, Civilini E, Melissano G, et al. Blunt trauma of the thoracic aorta: mechanisms involved, diagnosis and management. J Vasc Bras 2003; 1: 197-210.
- 5- Chiesa R, Astore D, Castellano R, Frigerio S, Dordoni L, Moura MRL, et al. Management of visceral artery aneurysms. J Vasc Bras 2005; 4: 27-34.
- 6- Lederman A, Paiva FHM, Saes GF, Aun R. Ferimentos da artéria subclávia. Estudo retrospectivo de 20 casos. J Vasc Bras 2005; 4: 149-54.
- 7- Casbas L, Saint-Lebes B, Barret A, Bossavy JP, Chaufour X. Ischémies aiguës de membres. EMC, Techniques chirurgicales – Chirurgie vasculaire 2006; 43-028-H: 1-12.

- 8- Kieffer E. Chirurgie des anéurismes de l'aorte abdominale sous-rénale: techniques chirurgicales. EMC, Techniques chirurgicales – Chirurgie vasculaire 2005; 43-154-B: 1-30.
- 9- Kauffman P, Puech-Leão P. Tratamento cirúrgico do aneurisma da artéria poplítea: experiência de 32 anos. J Vasc Bras 2002; 1: 5-14.
- 10- Haimovici H. Angioplastia com enxertos em remendo. In: Haimovici H, Ascer E, Hollier LH, Strandness Jr. Towne JB, editors. Haimovici Cirurgia Vascular Princípios e Técnicas. 4º ed. Rio de Janeiro: Di Livros; 1999. p. 250-56.
- 11- De Bakey ME, Crawford ES, Morris GC, Cooley DA. Patch graft angioplasty in vascular surgery. J Cardiovasc Surg 1962; 3: 106-41.
- 12- Dale WA, Lewis MR. Experimental arterial patch grafts. J Cardiovasc Surg 1965; 6: 24-9.
- 13- Gonzalez J, Yoshida WB. Bases da reconstrução cirúrgica vascular. In: Mafei FHA, Lastória S, Yoshida WB, Rollo HA, editores. Doenças Vasculares Periféricas. 3º ed. Rio de Janeiro: MEDSI; 2002. p. 759-66.
- 14- Chakfé N, Dieval F, Thaveau F, Rinckenbach S, Hassani O, Camelot G, et al. Substituts vasculaires. EMC, Techniques chirurgicales – Chirurgie vasculaire 2003; 43-008: 1-12.
- 15- Sauvage LR. Comportamento biológico dos enxertos no sistema arterial. In: Haimovici H, Ascer E, Hollier LH, Strandness Jr. E, Towne JB. Haimovici Cirurgia Vascular Princípios e Técnicas. 4º ed. Rio de Janeiro: DiLivros; 1999.p.157-92.
- 16- Taylor SM, Langan EM, Snyder BA, Crane MM. Superficial femoral artery eversion endarterectomy: A useful adjunct for infrainguinal bypass in the presence of limited autogenous vein. J Vasc Surg 1997; 26: 439-46.
- 17- Zhou W, Terramani TT, Lin PH, Bush RL, Matsuura JH, Cox M, et al. In situ reconstruction with cryopreserved arterial allograft

- in mycotic aneurysms or aortoiliac prosthetic grafts infection: a multi-institutional experience. *J Vasc Bras* 2005; 4: 123-8.
- 18- Gama AD. Cirurgia de revascularização em terrenos infectados – uma questão ainda não resolvida. *J Vasc Bras* 2005; 4: 116-9.
- 19- Litzler PY, Thomas P, Danielou E, Lucq J, Bertrand J, Frebourg N, et al. Bacterial resistance of refrigerated and cryopreserved aortic allografts in an experimental virulent model. *J Vasc Surg* 1999; 29: 1090-6.
- 20- Koskas F, Goëau-Brissonnière O, Nicolas MH, Bacourt F, Kieffer E. Arteries of human beings are less infectible by *Staphylococcus aureus* than polytetrafluoroethylene in an aortic dog model. *J Vasc Surg* 1996; 23: 472-76.
- 21- Knosalla C, Goëau-Brissonnière O, Leflon V, Bruneva P, Eugène M, Pechère JC, et al. Treatment of vascular graft infection by in situ replacement with cryopreserved aortic allografts: An experimental study. *J Vasc Surg* 1998; 27: 689-98.
- 22- Xue L, Greisler HP. Biomaterials in the development and future of vascular grafts. *J Vasc Surg* 2003; 37: 472-80.
- 23- Veith FJ, Gupta SK, Ascer E, White-Flores S, Samson RH, Scher LA, et al: Six year prospective multicenter randomized comparison of autologous saphenous vein and expanded polytetrafluoroethylene grafts in infrainguinal arterial reconstructions. *J Vasc Surg* 1986; 3:104-114.
- 24- Hess F. History of (micro) vascular surgery and the development of small-caliber blood vessel prosthesis. *Microsurgery* 1985; 6: 59-69.
- 25- Salacinsky HJ, Goldner S, Giudiceandrea A, Hamilton G, Seifalian AM. The mechanical behavior of vascular grafts: A review. *J Biomater Appl* 2001; 15: 241-78.
- 26- Leon L, Greisler HP. Vascular grafts. *Expert Rev Cardiovasc Ther* 2003; 4: 581-94.

- 27- McCready RA, Hodde J, Irwin RJ, Coffey AC, Divelbiss JL, Bryant MA, et al. Pseudaneurysm formation in a subset of patients with small intestinal submucosa biologic patches after carotid endarterectomy. *J Vasc Surg* 2005; 41: 782-8.
- 28- Sarac TP, Carnevale K, Smedira N, Tanquilut E, Augustinos P, Patel A, et al. In vivo and mechanical properties of peritoneum / fascia as a novel arterial substitute. *J Vasc Surg* 2005; 41: 490-7.
- 29- Farrar DJ. Development of a prosthetic coronary artery bypass. *Heart Surg Forum* 2000; 3: 36-40.
- 30- Khorasani MT, Shorgashti S. Fabrication of microporous polyurethane by spray phase inversion method as small diameter vascular grafts material. *J Biomed Mater Res* 2006; 77A: 253-60.
- 31- Brothers TH, Stanley JC, Burkel WE, Graham LM. Small-caliber polyurethane and polytetrafluorethylene grafts: A comparative study in canine model. *J Biomed Mater Res* 1990; 24: 761-71.
- 32- Chen JH, Laiw RF, Jiang SF, Lee YD. Microporous segmented polyetherurethane vascular graft: I. Dependency of graft morphology and mechanical properties on compositions and fabrications conditions. *J Biomed Mater Res* 1999; 48: 235-45.
- 33- Greca FH, Noronha L, Costa FDA, Souza Filho ZA, Soccol T, Feres AN, et al. Estudo comparativo da biocompatibilidade da submucosa intestinal porcina e pericárdio bovino como enxerto na veia cava de cães. *Acta Cir Bras* 2005; 20: 317-22.
- 34- Thomazine JA, Freitas MAS, Lachat JJ, Coutinho Neto J, Cherri J. Structural and ultrastructural study of the luminal surface of femoral arteries of dogs submitted at arterioplasty with implants of prosthesis manufactured from natural latex of *Hevea Brasilienses*. *Acta Microscópica* 2001; 2: 263-64.

- 35- Klemm D, Schumann D, Udhardt U, Marsch S. Bacterial synthesised cellulose – artificial blood vessels for microsurgery. *Prog Polym sci* 2001; 26: 1561-1603.
- 36- Cavalcante AHM, Carvalho LB, Carneiro-da-Cunha MG. Cellulosic exopolysaccharide produced by *Zoogloea* sp. as a film support for trypsin immobilization. *Biochem Eng J* 2006; 4203: 1-4.
- 37- Ewald E, Malafaia A, Matias JEF. Celulose liofilizada para fechamento do retroperitônio em ratos. *Arq Bras Cir Dig* 2001; 14: 129-32.
- 38- Nemetz AP, Loures DRR, Coelho JCU. Efeito estrutural da utilização de celulose biossintética e politetrafluoretileno expandido como substitutos do peritônio em cães. *Arq Bras Cir Dig* 2001; 14: 139-42.
- 39- Sutherland IW. Microbial polysaccharides from Gram-negative bacteria. *International Dairy Journal* 2001; 11: 663-74.
- 40- Svensson A, Nicklasson E, Harrah T, Panilaitis B, Kaplan DL, Brittberg M, et al. Bacterial cellulose as a potential scaffold for tissue engineering of cartilage. *Biomaterials* 2005; 26:419-31.
- 41- Entcheva E, Bien H, Yin L, Chung CY, Farrel M, Kostov Y. Functional cardiac cell constructs on cellulose-based scaffolding. *Biomaterials* 2004; 25:5753-62.
- 42- Shuterland IW. Industrially useful microbial polysaccharides. *Microbiol Sci* 1996; 3: 5-9.
- 43- Shuterland IW. Novel and established applications of microbial polysaccharides. *Trends Biotechnol* 1998; 16: 41-6.

- 44- Lopes LMA, Andrade CT. Polímeros de origem microbiana: polissacarídeos bacterianos. *Revista de Química Industrial* 1995; (703): 19-23.
- 45- Peterson-Beedle M, Kenney JF, Melo FAD. A cellulosic exopolysaccharide produced from sugarcane molasses by *Zoogloea* sp. *Carbohydrate Polymers* 2000; 42: 375-83.
- 46- Castro CMMB, Aguiar JLA, Melo FAD, Silva WTF, Marques E, Silva DB. Citotoxicidade de biopolímero de cana-de-açúcar. *An Fac Med Univ Fed Pernambuco* 2004; 49: 119-23.
- 47- Coelho MCOC, Carrazoni PG, Monteiro VLC, Melo FAD, Mota RA, Tenório Filho F. Biopolímero produzido a partir da cana-de-açúcar para a cicatrização cutânea. *Acta Cir Bras* 2002; 17(supl. 1): 11-13.
- 48- Chagas HM, Aguiar JLA, Andrade RT, Montoro M, Vilar FO, Lima SVC. Uso da membrana de biopolímero de cana-de-açúcar na reconstrução uretral. *Anais do 30º Congresso Brasileiro de Urologia; 2005 Outubro; Brasília, BR. Rio de Janeiro : Sociedade Brasileira de Urologia ; 2005.*
- 49- Silva DB, Aguiar JLA, Marques A, Coelho ARB, Rolim Filho EL. Meringoplastia com enxerto livre de membrana de biopolímero de cana-de-açúcar e fâscia autóloga em *Chinchilla laniger*. *An Fac Med Univ Fed Pernamb* 2006; 51:45-51.
- 50- Carrel A, Guthrie CC. Anastomosis of blood vessels by the patching method and transplantation of the kidney. *JAMA* 1906; 47: 1648-51.
- 51- Dos Santos JC. Sur la désobstruction des thromboses artérielles anciennes. *Mem Acad Chir* 1947; 73:409-11.
- 52- Senning A. Strip-graft technique. *Acta Chir Scand* 1959; 118: 81.

- 53- Crawford ES, Beall AC, Ellis Jr PR, De Bakey ME. A technique permitting operation upon small arteries. Surg Forum 1959; 10: 671-75.
- 54- Edwards WS. Composite reconstruction of the femoral artery with saphenous vein after endarterectomy. Surg Gynecol Obstet 1960; 11; 651-3.
- 55- AbuRahma AF, Stone PA, Welch CA, Rofeldt MJ, Hass SM, Perry W. Prospective study of carotid endarterectomy with modified polytetrafluorethylene (ACUSEAL) patching: early and late results. J Vasc Surg 2005; 41: 789-93.
- 56- Branchereau A, Ede B. Chirurgie des carotides – Techniques de reconstruction. EMC, Techniques chirurgicales – Chirurgie vasculaire 2004; 43-143-H; 1-19.
- 57- Marques SRB, Marques A, Söhsten WV, Dias MH, Lins EM, Albuquerque MC. Avaliação do tratamento cirúrgico da doença aterosclerótica carotídea em 145 casos. An Fac Med Univ Fed Pernambuco 2003; 48: 21-24.
- 58- Goyanes J. Nuevos trabajos de cirugía vascular substitución plástica de las arterias por las venas o arterioplastia venosa, aplicada como nuevo método, al tratamiento de los aneurismas. El Siglo Med 1906; 53: 446-561.
- 59- Kunlan J. Venous grafts in the therapy of endarteries obliterans. Arch Mal Coeur 1949; 42: 371-4.
- 60- Wylie EJ. Vascular replacement with arterial autografts. Surgery 1965; 57: 14-21.
- 61- Rossi NP, Koepke JA, Spencer FC. Histologic changes in long-term arterial patch grafts in coronary arteries. Surgery 1965; 57: 335-42.
- 62- Barros FS, Pontes SM, Taylor MAA, Hermann RL, Lima ML . Seleção da artéria radial para utilização como enxerto aortocoronário: avaliação pré-operatória com eco-color-doppler e

fotoplestimografia digital e confirmação por avaliação cirúrgica. *J Vasc Bras* 2004; 3: 107-10.

- 63- Cardozo MA, Bianco C, Bonamigo TP. Avaliação do sistema venoso após a ressecção da veia femoral superficial. *J Vasc Bras* 2004; 3: 102-6.
- 64- D'Addio V, Ali A, Timaran C, Siragusa T, Valentine J, Arko F, et al. Femoro-femoral bypass with femoral popliteal vein. *J Vasc Surg* 2005; 42: 35-39.
- 65- Timi JRR, Coelho JCU, Bleggi-Torres LF, Medeiros F. Influência da qualidade do enxerto da veia safena magna na patência precoce das revascularizações infrainguinais. *J Vasc Bras* 2003; 2:91-7.
- 66- Gonzalez J, Mafei FHA, Moura R. Próteses e Enxertos Vasculares. In: Mafei FHA, Lastória S, Yoshida WB, Rollo HA, editores. *Doenças Vasculares Periféricas*. 3º ed. Rio de Janeiro: MEDSI; 2002. p. 789-800.
- 67- Arruda Filho MB. Comportamento da artéria caudal bovina como enxerto biológico vascular alternativo. Estudo experimental em cães [Tese de Mestrado]. Recife: Universidade Federal de Pernambuco. Departamento de Cirurgia, 1996.
- 68- Vasconcelos Filho JOM. Utilização de artéria bovina tratada pelo glutaraldeído em aorta abdominal de cão. Análise morfológica de 11 enxertos após 180 dias de implantação [Tese de Mestrado]. Recife: Universidade Federal de Pernambuco. Departamento de Cirurgia, 1988.
- 69- Gross RE, Hurwitt ES, Bill AH, Pierce EC. Preliminary observations of the use of human artificial grafts in the treatment of certain cardiovascular defects. *N Engl J Med* 1948; 239: 578-79.
- 70- Dardik H, Dardik II. Successful arterial substitution with modified human umbilical vein. *Ann Surg* 1976; 183: 252-8.

- 71- Gonzales J, Dufek JH, Kahn DR. Preservation and long-term patency of venous grafts. *Surg Forum* 1977; 28: 217-9.
- 72- Boren CH, Roon AJ, Moore WS. Maintenance of viable arterial allografts by cryopreservation. *Surgery* 1978; 83: 382-91.
- 73- Blakemore HA, Voorhees AB. The use of tubes constructed of vinyon-N cloth in bridging arterial defects: experimental and clinical. *Ann Surg* 1954; 140: 324-34.
- 74- Edwards WS, Tapp JS. Chemically treated nylon tubes as arterial grafts. *Surgery* 1955; 38: 61-70.
- 75- Julian OC, Derterling RA, Su HH, Die WS, Belio ML. Dacron tube and bifurcation arterial prostheses produced to specification. *Surgery* 1957; 41: 50-61.
- 76- DeBakey ME, Cooley DA, Crawford ES, Morris Jr. GC. Clinical application of a new flexible knitted Dacron arterial substitute. *Arch Surg* 1958; 77: 713-24.
- 77- Szilagyi E. An elastic Dacron arterial substitute. *Surg Clin North A* 1959; 39: 1523-38.
- 78- Harrison JH. Synthetic material as vascular prostheses. *Am J Surg* 1958; 95: 3-24.
- 79- Wagner M, Ruel G, Teresi J, Kaiser K. The use of spandex as a vascular patch graft material. *Surg Gynecol Obstet* 1968; 96: 805-7.
- 80- Soyer T, Lempinen M, Cooper P, Norton L, Eiseman B. A new venous prosthesis. *Surgery* 1972; 72: 864-72.
- 81- Campbell CD, Brooks DH, Webster MW, Bahnson HT. The use of expanded microporous polytetrafluoroethylene for limb salvage: A preliminary report. *Surgery* 1976; 485-91.
- 82- França LHG, Stahlke Jr. HH. Estratégias atuais para o tratamento da infecção em revascularizações infra-inguinais. *J Vasc Bras* 2004; 3: 137-44.

- 83- Canevarolo Jr. SV. Ciência dos polímeros. São Paulo: Artliber Editora LTDA; 2004.
- 84- Paulo NM, Lima FG, Siqueira-Júnior JT. Membrana de látex da seringueira (*Hevea brasiliensis*), com e sem polisina a 0,1% e tela de marlex na reconstrução de defeitos iatrogênicos da parede abdominal de ratos. *Acta Cir Bras* 2005; 20: 2005-305.
- 85- Leonel ECF, Porciúncula HF, Andrade Sobrinho J, Ramalho LTO, Mangilli PD, Rapoport A. A ação do polímero de mamona durante a neoformação óssea. *Acta Cir Bras* 2004; 19: 342-350.
- 86- Souza AMG. Aplicação clínica do biopolímero da mamona para reconstrução de falhas ósseas após ressecção de tumores no esqueleto apendicular [Tese de Doutorado]. Recife : Universidade Federal de Pernambuco. Departamento de Cirurgia, 2002.
- 87- Melo FAD. Contribuição ao estudo científico da produção de polissacarídeos extracelulares por *Zoogloea sp* em melão de cana-de-açúcar [Tese de Mestrado]. Recife: Universidade Federal de Pernambuco. Departamento de Engenharia Química, 2003.
- 88- Cron J, Becquemin JP. Chirurgie des artères du member supérieur (aneurisms et ischémie aigüe exclus). EMC, Techniques chirurgicales – Chirurgie vasculaire 2000; 43-029-N: 1-15.
- 89- Teixeira J, Morais Y, Aguiar L. Comparison of processed bovine internal mammary arteries and autologous vein as arterial femoral substitutes in dogs: Blood compability and pathological characteristics. *Can J Surg* 1989; 32: 180-7.
- 90- Bernades CHA, Nigro AJT. Comparison between biological prosthesis constituted of autogenous superficial femoral vein or human umbilicus cord vein interposed between two femoral artery stumps: an experimental study in dogs. *Acta Cir Bras* 1996; 11: 76-81.
- 91- Getty R. Anatomia dos animais domésticos. 5º ed. Rio de Janeiro: Guanabara Koogan; 1986.

- 92- Benzel EC, McMilan R, Fowler MR, Landreneau MD, Kesterson L, Payne DL. Histological comparison of autogenous canine fascia lata, Gore-Tex, lyophilized human fascia lata, and autogenous canine vein for vascular patch graft material in a canine arteriotomy model. *Neurosurgery* 1992; 31: 108-13.
- 93- Menon SMR, Talwar JR, Roy S, Gopinath N. Comparison of Dacron velour and venous patch grafts for arterial reconstruction. *Surgery* 1973; 73: 423-8.
- 94- Norton LW, Spencer FC. Long-term comparison of vein patch with direct suture. *Technique of anastomosis of small arteries. Arch Surg* 1964; 89: 1083-8.
- 95- Pena LI, Husni EA. A comparative study of autogenous vein and Dacron patch grafts in the dog. *Arch Surg* 1968; 96: 369-72.
- 96- Planiol Th, Pourcelot L, Itti R. Les explorations fonctionnelles artérielles des membres par ultrasons et radioisotopiques. *Chirurgie* 1977; 103: 572-88.
- 97- Franceschi C. L'investigation vasculaire par ultrasonographie Doppler. *Collection de Médecine Ultrasonore. Paris: Manson; 1977.*
- 98- Barsotti J, Pourcelot L, Gréco J, Planiol Th, Kiniffo HY, Castellani L. L'effet Doppler son utilisation en pathologie et chirurgie vasculaire périphérique. *Nouv Presse Med* 1972; 40: 2677-81.
- 99- Dauzat M, Laroche JP, De Bray JM, Becker F, Jonnart L, editores. *Pratique du Doppler. Montpellier: Euromed; 1982.*

ANEXOS

ANEXO 1

**Aprovação integral do Comitê de Ética em Experimentação Animal do
Centro de Ciências Biológicas da Universidade Federal de
Pernambuco (CEEA-UFPE) em 16 de outubro de 2006.**

Universidade Federal de Pernambuco
Centro de Ciências Biológicas

Av. Prof. Nelson Chaves, s/n
50670-420 / Recife - PE - Brasil
Fones: (55 81) 2126 8640 / 2126 8351
fax: (55 81) 2126 8350
www.ccb.ufpe.br



Ofício nº 63/06

Recife, 16 de outubro de 2006

Da Comissão de Ética em Experimentação Animal (CEEA) da UFPE
Para: **Prof. Silvio Romero de Barros Marques**
Departamento de Cirurgia – UFPE
Processo nº 010211/2006-76

Os membros da Comissão de Ética em Experimentação Animal do Centro de Ciências Biológicas da Universidade Federal de Pernambuco (CEEA-UFPE) avaliaram seu projeto de pesquisa intitulado “**AVALIAÇÃO DA MEMBRANA DO POLÍMERO DE CANA DE AÇÚCAR COMO SUBSTITUTO VASCULAR. ESTUDO EXPERIMENTAL EM CÃES**”.

Concluimos que os procedimentos descritos para a utilização experimental dos animais encontram-se de acordo com as normas sugeridas pelo Colégio Brasileiro para Experimentação Animal e com as normas internacionais estabelecidas pelo National Institute of Health Guide for Care and Use of Laboratory Animals as quais são adotadas como critérios de avaliação e julgamento pela CEEA-UFPE.

Encontra-se de acordo com as normas vigentes no Brasil, especialmente a Lei 9.605 – art. 32 e Decreto 3.179-art 17, de 21/09/1999, que trata da questão do uso de animais para fins científicos.

Diante do exposto, emitimos **parecer favorável** aos protocolos experimentais realizados.

Atenciosamente,


Prof. Silene Carneiro do Nascimento



Presidente CEEA

ANEXO 2

PROTOCOLO DE AVALIAÇÃO CLÍNICA

DATA:

PULSOS FEMORAIS

CÃO N°	1	2	3	4	5	6	7	8
AFE								
AFD								

0 AUSENTE, + DIMINUIÇÃO GRAVE, ++ DIMINUIÇÃO LEVE / MODERADA, +++ NORMAL

FERIDA OPERATÓRIA E MARCHA

CÃO N°	1	2	3	4	5	6	7	8
TUMOR PULSÁTIL								
HEMATOMA								
HEMORRAGIA								
INFECCÃO								
ALTERAÇÃO DA MARCHA								

PRESENTE +
AUSENTE -

ANEXO 3

NORMAS ADOTADAS

Esta tese seguiu as normas estabelecidas pelo Comitê Internacional de Editores de Revistas Médicas, que são denominadas Uniform Requirements for Manuscripts Submitted to Biomed Journals, e conhecidas como o estilo de Vancouver. Atualmente mais de 500 periódicos em todo o mundo seguem essas normas, que podem ser localizadas na internet no endereço: <http://www.icmje.org>