

Penelitian

Tinjauan Makroskopik Organ Reproduksi Jantan Musang Luak (*Paradoxurus hermaphroditus*)

(*Macroscopic Study of the Male Asian Palm Civet Reproductive Organ (Paradoxurus hermaphroditus)*)

Savitri Novelina*, Shandy Maha Putra, Chairun Nisa', Heru Setijanto

Bagian Anatomi Histologi dan Embriologi, Departemen Anatomi Fisiologi dan Farmakologi, Fakultas Kedokteran Hewan, Institut Pertanian Bogor, Jl. Agatis Kampus IPB Dramaga, Bogor 16680.

Penulis korespondensi: savitri.novelina@gmail.com

Diterima 13 September 2013, Disetujui 13 Desember 2013

ABSTRAK

Penelitian ini bertujuan untuk mempelajari makroanatomi organ reproduksi jantan musang luak (*Paradoxurus hermaphroditus*). Pengamatan morfometri meliputi pengukuran panjang, diameter, dan bobot dari organ reproduksi. Data dianalisis secara deskriptif. Hasil pengamatan menunjukkan panjang, diameter, dan bobot testis tanpa scrotum berturut-turut adalah 2,14 cm, 1,55 cm, dan 2,85 cm. Epididimis terdiri atas kaput, korpus, dan kauda epididimis. Kelenjar prostat mempunyai panjang 3,14 cm, lebar 1,82 cm dan berat 4,21 g. Penis musang luak bertipe muskulo-kavernosus dengan panjang 7,77 cm dan mempunyai *penis spine*. Secara umum, gambaran makroanatomi organ reproduksi musang luak jantan mirip dengan hewan karnivora lain seperti anjing dan kucing.

Kata kunci: Musang luak (*Paradoxurus hermaphroditus*), organ reproduksi jantan

ABSTRACT

This research was aimed to study the macroanatomy of the reproductive organs of male Asian Palm Civet (*Paradoxurus hermaphroditus*). Macroscopic observation was done directly to study the morphometry which included the length, diameter, and weight of the male reproductive organ. The acquired data were analyzed descriptively. Result of this research showed that the length, diameter, and weight of the testis without scrotum were 2.14 cm, 1.55 cm, and 2.85 g, respectively. The epididymis consist of caput, corpus, and cauda epididymis. The prostate gland that observed macroscopically had a length, height, and weight of 3.14 cm, 1.82 cm, and 4.21 g, respectively. The penis was a musculo-cavernosus type with a penis spine on surface of the glans penis and 7.77 cm in length. Generally, the anatomy of the male Asian Palm Civet reproductive organ was similar to that of other carnivores such as cat and dog.

Keywords: Asian palm civet (*Paradoxurus hermaphroditus*), male reproductive organ.

PENDAHULUAN

Musang luak (*Paradoxurus hermaphroditus*) merupakan salah satu jenis mamalia liar yang diklasifikasikan ke dalam famili Viverridae dan genus *Paradoxurus*. Musang jenis ini paling banyak ditemukan di Asia bagian Selatan dan Tenggara (Lekagul & McNeely, 1977). Ada empat spesies musang dari genus *Paradoxurus*, yaitu: *Paradoxurus hermaphroditus*, *Paradoxurus zeylonensis*, *Paradoxurus jerdoni*, dan *Paradoxurus lignicolor* (Schreiber et al., 1989). Di Indonesia, musang luak tersebar di

Pulau Sumatera, Kalimantan, Jawa, Nusa Tenggara, Sulawesi bagian Selatan, serta Taliabu dan Seram di Maluku.

Musang luak (*Paradoxurus hermaphroditus*) dikenal juga dengan sebutan *toddy cat* atau *Asian Palm Civet* yang merupakan anggota dari famili Viverridae asli dari Asia Selatan dan Asia Tenggara. Menurut Schipper et al. (2008), *International Union for Conservation of Nature* (IUCN) memasukkan spesies ini dalam daftar *least concern*. *Least concern* berarti statusnya belum menjadi perhatian karena populasinya dianggap masih banyak dan aman dari

kepunahan. Habitat musang luak biasanya berada di hutan primer, tetapi juga ada yang berada di hutan sekunder (Grassman, 1998).

Musang luak merupakan hewan omnivora yang memiliki tubuh kecil (*viverridae*) yang bersifat *arboreal*, soliter, dan nokturnal dalam mencari makanannya (Vaughan *et al.*, 2000). Di Indonesia, musang luak dimanfaatkan untuk memilih dan memakan biji kopi. Musang luak biasanya memilih biji kopi yang telah matang untuk menjadikannya. Biji kopi yang diperoleh dari hasil pilihan musang luak dan telah melalui proses pencernaan dalam tubuh luak tersebut dikenal dengan istilah kopi luak.

Musang jantan dan betina memiliki kelenjar anal yang terletak di sekitar anus (Baker & Lim, 2008). Sekreta dari kelenjar anal akan mengeluarkan bau yang menyerupai aroma daun pandan, namun apabila sekretanya banyak dan pekat akan memberi efek mual. Sekreta ini berfungsi untuk menandai batas-batas teritorial dan sebagai pelindung dirinya dari ancaman predator. Musang luak mampu mengidentifikasi sesama spesiesnya dari bau sekreta kelenjar anal (Rozhnov & Rozhnov, 2003).

Organ reproduksi pada mamalia jantan memiliki beberapa variasi sesuai dengan karakteristik reproduksi dan jenis hewan. Variasi tersebut mencakup variasi bentuk, lokasi, dan keberadaan/ jumlah kelenjar asesorius dari organ reproduksi jantan. Penelitian tentang organ reproduksi jantan pada hewan lain sudah pernah dilaporkan, di antara *Muntiacus muntjak muntjak* (Wahyuni, 2012; Manik, 2011), *Echymipera kalubu* (Tethool, 2011), anjing dan kucing (Senger, 2003), tetapi penelitian serupa pada musang luak jantan belum pernah dilaporkan. Tujuan penelitian ini adalah untuk mempelajari morfologi makroanatomi organ reproduksi musang luak jantan (*Paradoxurus hermaphroditus*), dan dibandingkan dengan organ reproduksi jantan dari ordo karnivora seperti anjing dan kucing. Penelitian ini diharapkan dapat digunakan sebagai informasi dasar bagi penelitian lebih lanjut pada aspek reproduksi musang luak, menambah data tentang anatomi dalam bidang satwa liar, dan memberikan informasi bagi peternak musang luak dan produsen kopi luak.

BAHAN DAN METODE

Hewan Penelitian

Hewan yang digunakan pada penelitian ini adalah tiga ekor musang luak jantan dewasa dan memiliki rataan bobot badan sekitar 3 kg. Hewan ini be-

rasal dari tangkapan masyarakat daerah Dramaga Bogor Jawa Barat.

Preparasi dan Pengamatan Makroanatomi

Musang dianestesi dengan preparat xylazine 2% dengan dosis 2 mg/kg berat badan dan ketamin 10% dengan dosis 10 mg/kg berat badan. Eksanguinasi dilakukan dengan mengeluarkan darah dari arteri karotis komunis. Kemudian dilakukan laparotomi medianus di daerah inguinal untuk mendapatkan organ reproduksi musang luak jantan. Organ reproduksi difiksasi dengan larutan paraformaldehid 4% selama 3 x 24 jam dan kemudian dipindahkan ke dalam larutan alkohol 70% sebagai *stopping point*. Proses selanjutnya dilakukan pengamatan makroanatomi untuk mempelajari morfologi organ reproduksi jantan musang luak.

Pengamatan makroanatomi meliputi pengamatan bentuk dan ukuran (dengan menggunakan *sliding caliper*) dari organ reproduksi. Pengukuran dan penimbangan organ reproduksi musang jantan dilakukan pada skrotum, testis, saluran kelamin, kelenjar asesorius, dan penis. Pengukuran organ meliputi pengukuran panjang, lebar, tebal, dan diameter untuk bagian yang memiliki lumen.

Analisis Data

Data dianalisis secara deskriptif dengan mengamati makroanatomi organ reproduksi musang luak jantan, mencatat hasil pengamatan serta melakukan pemotretan gambaran makroanatomi menggunakan kamera digital Sony Cybershot DSC-W30.

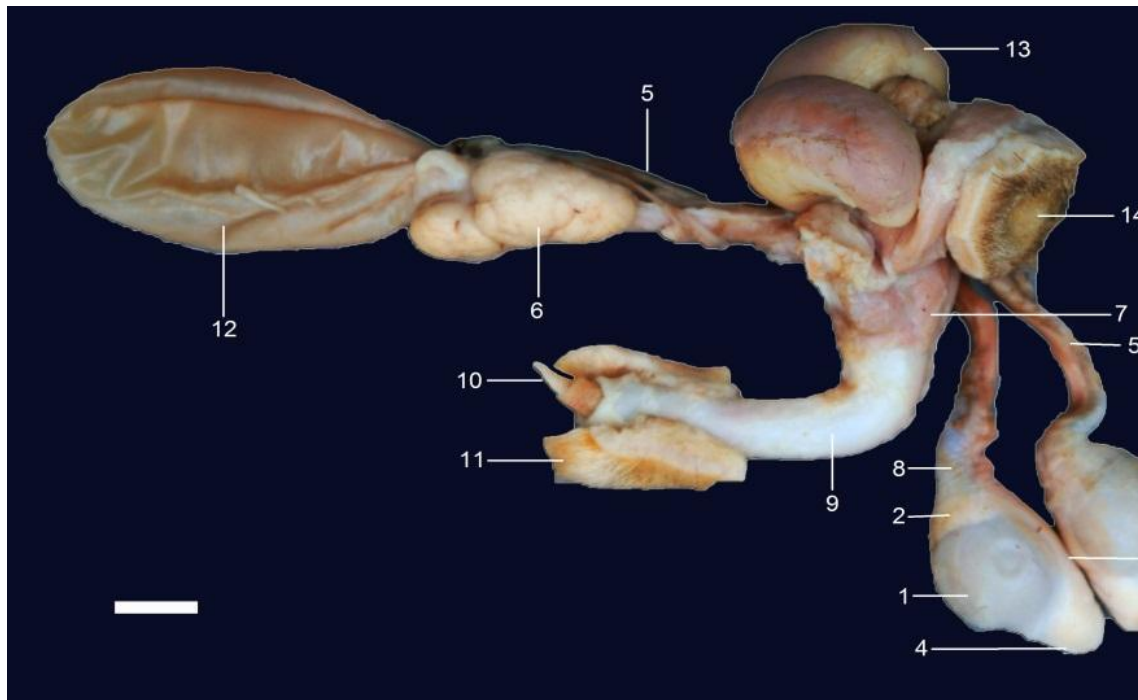
HASIL

Organ reproduksi jantan musang luak terdiri atas testis, duktus epididimis (kaput, korpus, dan kauda), duktus deferens, dan penis. Kelenjar asesorius yang ditemukan pada musang luak hanya kelenjar prostat (*glandula prostata*). Organ-organ tersebut secara anatomis berhubungan dengan traktus urinarius (Gambar 1).

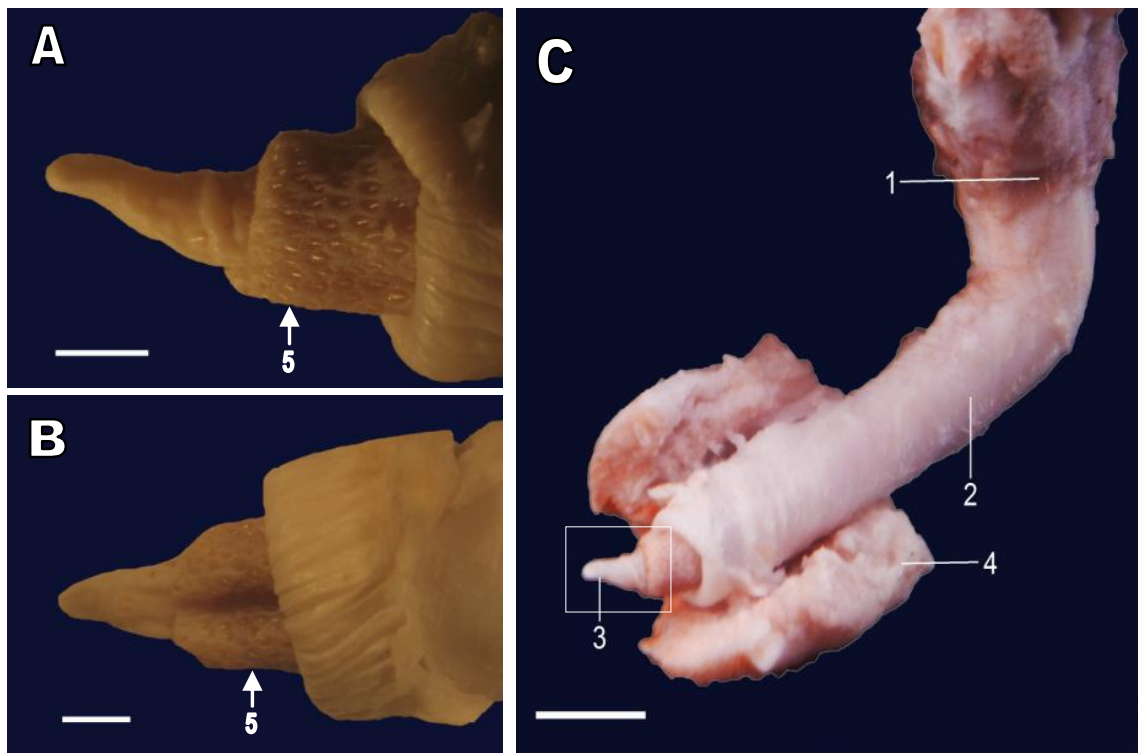
Posisi skrotum musang luak terletak di kaudal dari paha atau kaudo-ventral dari arkus ischiadicus. Testis terdapat di dalam skrotum, berbentuk oval, terdapat sepasang yaitu testis dekster dan testis sinister (Gambar 1). Panjang testis adalah $2,14 \pm 0,09$ cm dengan diameter $1,55 \pm 0,03$ cm, dan bobot $2,85 \pm 0,14$ g.

Saluran kelamin jantan terdiri dari rete testis, duktus eferent, duktus epididimis, duktus deferens, dan uretra. Secara makroanatomi hanya duktus epididimis dan duktus deferens yang terlihat, sedangkan rete testis dan duktus eferent dapat di-

<http://www.journal.ipb.ac.id/index.php/actavetindones>



Gambar 1 Anatomi organ urogenital musang luak jantan yang telah diawetkan. (1) testis, (2) kaput epididimis, (3) korpus epididimis, (4) kauda epididymis, (5) duktus deferens, (6) kelenjar prostata, (7) radiks penis, (8) funikulus spermatikus, (9) korpus penis, (10) glans penis, (11) prepusium, (12) vesika urinaria, (13) kelenjar anal, (14) anus. Bar: 1 cm.



Gambar 2 Bentuk organ kopulatoris pada musang luak. Gambar A (tampak lateral), B (tampak ventral) pembesaran dari gambar C. Radiks penis (1), korpus penis (2), glans penis (3), prepusium (4), penis spine (5). Bar A, B: 20mm; dan C: 1 cm.

Tabel 1 Morfometri organ reproduksi musang luak jantan

Parameter	Dekster	Sinister
Testis tanpa skrotum		
Bobot (g)	2,76 ± 0,56*	2,95 ± 0,56*
Panjang (cm)	2,20 ± 0,10	2,07 ± 0,06
Diameter (cm)	1,57 ± 0,06	1,53 ± 0,06
Lingkar skrotum (cm)	9,0 ± 0,10	
Epididimis		
Panjang (cm)	2,97 ± 0,06	2,93 ± 0,06
Duktus deferens (cm)	11,07 ± 0,06	11,0 ± 0,10
Kelenjar prostat		
Bobot (g)	4,21 ± 0,01	
Panjang (cm)	3,10 ± 0,10	3,17 ± 0,15
Tebal (cm)	1,77 ± 0,12	1,87 ± 0,06
Penis		
Panjang total (cm)	7,77 ± 0,25	
Panjang tanpa prepusium (cm)	7,03 ± 0,06	
Glans penis		
Panjang (cm)	0,57 ± 0,06	
Diameter (cm)	0,10 ± 0,01	

*Rataan testis dekster dan testis sinister dengan epididimis yang masih menempel.

amati secara mikroanatomi. Panjang duktus epididimis dan duktus deferens berturut-turut adalah $2,95 \pm 0,05$ cm dan $11,03 \pm 0,08$ cm.

Kelenjar asesorius pada musang luak hanya terdapat kelenjar prostat. Kelenjar ini tunggal dan terdapat pada pangkal uretra di daerah leher vesika urinaria. Kelenjar prostat berlobulasi, berukuran panjang $3,14 \pm 0,05$ cm, tebal $1,82 \pm 0,07$ cm dengan bobot $4,21 \pm 0,01$ g.

Penis musang luak terdiri dari radiks penis, korpus penis, dan glans penis (Gambar 2). Penis (bagian bebas) dibungkus oleh prepusium. Panjang penis tanpa prepusium pada musang luak adalah $7,03 \pm 0,06$ cm. Pada glans penis terdapat penjurulan seperti duri-duri yang disebut *penis spine*. Secara makroanatomi bentuk penis musang luak dapat dilihat pada Gambar 2.

PEMBAHASAN

Pada musang luak hanya terdapat satu kelenjar asesorius yaitu kelenjar prostat yang terdapat pada pangkal uretra di daerah leher vesika urinaria. Ukuran korpus prostata cukup besar dan subur. Hal ini serupa dengan kelenjar prostat yang dimiliki

oleh anjing, sehingga diduga fungsi kelenjar prostat pada musang luak serupa pula dengan kelenjar prostat anjing.

Fungsi dari kelenjar prostat, diantaranya: membersihkan uretra sebelum ejakulasi (Stabenfeld & Shille, 1977), memberikan sekreta pada semen sebagai pelicin pada spermatozoa (Hafez, 1987), memengaruhi motilitas spermatozoa (Biscoe & Renfree, 1987), dan menghasilkan sekreta bersifat alkalis. Sekreta ini berperan sebagai buffer saat berada di saluran reproduksi betina yang bersifat asam dan memberikan bau yang spesifik pada cairan semen (Colville & Bassert, 2002).

Penis merupakan alat kopulasi hewan jantan yang berfungsi sebagai organ untuk menyalurkan semen ke saluran reproduksi betina (Senger, 2003). Penis musang luak dibungkus oleh kulit yaitu prepusium. Penis musang luak termasuk tipe muskulo-kavernosus karena korpus cavernosum berkembang dengan baik (subur) dan tidak memiliki fleksurasigmoidea penis. Penis pada anjing dan kucing juga termasuk tipe muskulo-kavernosus (Toelihere, 1981). Pada penis yang bertipe muskulo-kavernosus terdapat korpus kavernosum dengan rongga (celah) besar yang akan terisi darah dalam

jumlah besar pada saat terjadi ereksi dibandingkan dengan penis tipe fibroelastis (Aughey & Frye, 2001).

Penis musang luak terdiri atas radiks penis, korpus penis, dan glans penis. Radiks penis terletak di dorsal simpisis pelvina dan di kaudal bertaut di arkus ischiadikus. Korpus penis merupakan bagian tengah dari penis, yang terdiri dari korpus kavernosum dan korpus spongiosum yang mengelilingi uretra (Nurhidayat et al., 2010). Uretra merupakan saluran reproduksi jantan yang berjalan di sepanjang penis, berfungsi untuk menyalurkan urin dan semen (Senger, 2003). Uretra pada jantan memiliki dua fungsi, yaitu: sebagai saluran urinasi dan saluran reproduksi saat spermatozoa diejakulasikan (Colville & Bassert, 2002). Glans penis pada musang luak berukuran kecil, sedikit runcing, dan terdapat *penis spine* yang juga ditemukan pada penis kucing. Menurut Nandiasa (2011), peran *penis spine* (duri) pada kucing dalam proses kopulasi belum diketahui secara pasti, namun diperkirakan *penis spine* ini berfungsi memberikan stimulasi seksual pada jantan atau betina, menghalangi penarikan penis dari vagina atau meningkatkan stimulasi betina untuk induksi ovulasi.

Dari uraian di atas dapat disimpulkan bahwa anatomi organ reproduksi jantan musang luak secara umum serupa dengan ordo karnivora seperti kucing dan anjing.

"Penulis menyatakan tidak ada konflik kepentingan dengan pihak-pihak yang terkait dalam penelitian ini."

DAFTAR PUSTAKA

- Aughey E, Frye FL. 2001. Comparative Veterinary Histology with Clinical Correlates. Spain: Manson Publishing.
- Baker N, LimK. 2008. Wild Animals of Singapore: A Photographic Guide to Mammals, Reptiles, Amphibians and Freshwater Fishes Singapore: Vertebrate Study Group.
- Biscoe RT, Renfree M. 1987. Reproductive Physiology of Marsupials. USA: Cambridge University Press.
- Colville T, Bassert JM. 2002. Clinical Anatomy and Physiology for Veterinary Technicians. USA: Mosby.
- Grassman Jr LI. 1998. Movements and fruit selection of two Paradoxurinae species in a dry evergreen forest in Southern Thailand. *Small Carnivore Conservation* 19: 25-29.
- Hafez ESE. 1987. Reproduction in Farm Animals. 5th Ed. Philadelphia: Lea and Febiger.
- Lekagul B, McNeely JA. 1977. Family Viverridae in Mammals of Thailand. Association for The Conservation of Wildlife. Bangkok: Kurusapha Press.
- Manik LEM. 2011. Anatomi Organ Reproduksi Muncak (*Muntiacus muntjak muntjak*) Jantan pada Tahap Ranggah Keras [Skripsi]. Bogor: Fakultas Kedokteran Hewan, Institut Pertanian Bogor.
- Nandiasa R. 2011. Morfologi dan Morfometri Spermatozoa Kucing Domestik (*Felis catus*) [Skripsi]. Bogor: Fakultas Kedokteran Hewan, Institut Pertanian Bogor.
- Rozhnov VV, Rozhnov YV. 2003. Roles of different types of excretions in mediated communication by scent marks of the common palm civet, *Paradoxurus hermaphroditus* Pallas, 1777 (mammalia, carnivora). *Biology Bulletin (MAIK Nauka/Interperiodica)* 30(6): 584-590.
- Schipper J, Hoffmann M, Duckworth JW, Conroy J. 2008. The 2008 IUCN red listings of the world's small carnivores. *Small Carnivore Conservation* 39: 29-34.
- Schreiber A, Wirth R, Riffel M, Rompaey HV. 1989. Weasels, Civets, Mongooses, and their Relatives An Action Plan for the Conservation of Mustelids and Viverrids. Switzerland: International Union for Conservation of Nature and Natural Resources.
- Senger PL. 2003. Pathways to Pregnancy and Parturition. 2nd Ed. Washington: Current Conceptions.
- Stabenfeldt GH, Shille VM. 1977. Reproduction in the Domestic Animal. 3rd Ed. New York: Academic Press Inc.
- Tethool AN. 2011. Karakteristik Reproduksi Bandikut (*Echymipera kalubu*) Jantan [Thesis]. Bogor: Sekolah Pascasarjana, Institut Pertanian Bogor.
- Toelihere MR. 1981. Fisiologi Reproduksi pada Ternak. Bandung: Angkasa.
- Vaughan TA, Ryan JM, Czaplewski NJ. 2000. Mammalogy. 4th Ed. USA: Thomson Learning.
- Wahyuni S. 2012. Karakterisasi Reproduksi Muncak, *Muntiacus muntjak muntjak* Jantan: Kajian Anatomi, Profil Metabolisme Testosteron, dan Spermatogenesis selama Periode Pertumbuhan Ranggah [Disertasi]. Bogor: Sekolah Pascasarjana, Institut Pertanian Bogor.