

# Operacja metodą TAVI w leczeniu degeneracji implantowanej protezy biologicznej

Transcatheter aortic valve implantation for degeneration of biological aortic prosthesis

Dariusz Jagielak<sup>1</sup>, Rafał Pawlaczyk<sup>1</sup>, Dariusz Ciećwierz<sup>2</sup>, Jan Rogowski<sup>1</sup>, Andrzej Rynkiewicz<sup>2</sup>

<sup>1</sup>Klinika Kardiologii i Chirurgii Naczyniowej, Gdański Uniwersytet Medyczny, Gdańsk

<sup>2</sup>Pracownia Kardiologii Inwazyjnej, Kliniczne Centrum Kardiologii, Gdański Uniwersytet Medyczny, Gdańsk

## Abstract

The authors report case of 84-year-old male with degeneration of biological aortic prosthesis treated successfully with transapical TAVI valve in valve procedure.

**Key words:** TAVI, degeneration of biological prosthesis, transapical implantation

Kardiol Pol 2012; 70, 12: 1277–1279

## WSTĘP

Klasyczna wymiana zastawki aortalnej w krążeniu pozaustrojowym jest uznaną metodą leczenia zwężeń lewego ujścia tętniczego. Wskazania do zabiegu nie budzą wątpliwości, a wyniki są dobrze udokumentowane i w znacznym stopniu przewidywalne [1]. Jednak zmiany epidemiologii tej wady i wydłużanie się życia populacji stwarza problem wyboru terapii dla pacjentów ze skrajnie wysokim ryzykiem operacyjnym: Euroscore > 20% czy STS score > 10%. Implantacja zastawki aortalnej metodą z dostępu małoinwazyjnego w tej grupie chorych jest atrakcyjną alternatywą dla operacji klasycznej [2–4]. Korzyści, jakie daje TAVI, są szczególnie widoczne w przypadkach reoperacji z powodu degeneracji implantowanej protezy biologicznej. Uniknięcie uwalniania serca ze zrostów często z działającymi pomostami, brak konieczności użycia krążenia pozaustrojowego i ponownej ekspozycji na protaminę oraz eliminacja etapu wycięcia starej protezy w znacznym stopniu redukuje ryzyko zabiegu operacyjnego [5–8].

## OPIS PRZYPADKU

Chorego w wieku 84 lat przyjęto do Kliniki Kardiologii i Chirurgii UCK w Gdańsku z powodu degeneracji biologicznej protezy zastawki aortalnej. Pacjent był operowany w 1994 r.

z powodu choroby niedokrwiennej serca i zwężenia lewego ujścia tętniczego. Wykonano wówczas przeszłowanie tętnic wieńcowych dwoma pomostami żylnymi — do gałęzi brzoğu obłego i gałęzi międzykomorowej tylnej — oraz wymieniono zastawkę aortalną na protezę biologiczną Labcor nr 25. Od 2 lat chory zgłaszał postępujące pogorszenie tolerancji wysiłku fizycznego i osłabienie. Pacjent był obciążony pancytopenią w przebiegu zespołu mielodysplastycznego.

Przy przyjęciu chory był w stanie średnim, w III/IV stopniu wydolności serca wg NYHA, wskaźnik masy ciała wynosił 23. W EKG stwierdzono rytm zatokowy 80/min z cechami przerostu lewej komory. W badaniach laboratoryjnych zaobserwowano nieznacznie obniżone wartości morfologii krwi: HB 10,5 g/dl, Htc 30%, RBC 3,2 T/l, PLT 120 G/l, WBC 4,2 G/l. Wskaźnik filtracji kłębuszkowej wynosił 52,5 ml/min/1,73 m<sup>2</sup>, stężenie kreatyniny 1,13 mg/dl, a NT-proBNP — 4210. W badaniu echokardiograficznym stwierdzono: umiarkowanie obniżoną frakcję wyrzutową lewej komory (35–40%), w ujściu aortalnym protezę biologiczną ze zdegenerowanymi płatkami, dużą fałę niedomykalności zajmującą powyżej 50% LVOTO, rejestrowaną w aorcie zstępującej, małą fałę niedomykalności mitralnej. Ciśnienie skurczowe obliczane w prawej komorze wynosiło ok. 52 mm Hg. Sonografia do-

## Adres do korespondencji:

dr n. med. Dariusz Jagielak, Klinika Kardiologii i Chirurgii Naczyniowej, Gdański Uniwersytet Medyczny, ul. Dębinki 7, 80–211 Gdańsk, e-mail: darjag@gumed.edu.pl

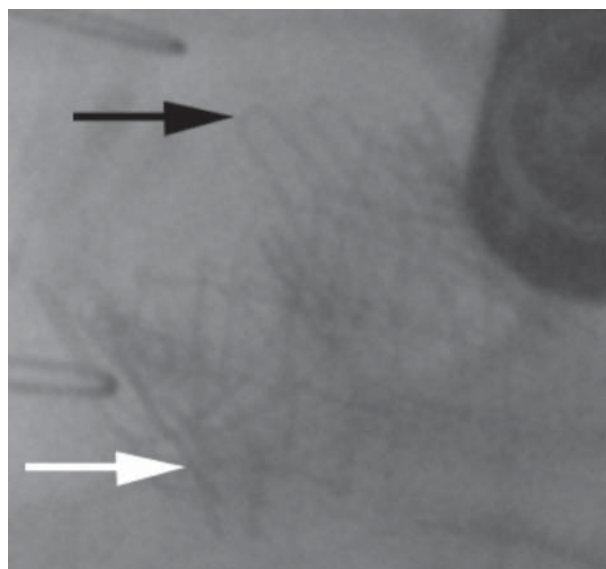
Praca wpłynęła: 26.08.2011 r. Zaakceptowana do druku: 14.12.2011 r.

Copyright © Polskie Towarzystwo Kardiologiczne

plerowska tętnic domózgowych wykazała zmiany miażdżycowe w opuszce i początkowym odcinku lewej tętnicy szyjnej wewnętrznej powodujące zwężenie do 50%. W koronarografii stwierdzono zamknięcie gałęzi brzegu tępego i pozostałe naczynia wieńcowe z nierównościami przyściennymi bez istotnych hemodynamicznych zmian. Pomost do gałęzi brzegu obtego był drożny, bez przewężeń. Drugiego prześła nie uwidoczniło (zamknięte ostialnie). Ze względu na wysokie ryzyko operacyjne (Euroscore 25%, STS score 6,1) chorego zakwalifikowano do operacji metodą TAVI. Z powodu małej średnicy naczyń biodrowych i udowych oraz zwapnień w odejściu tętnicy podobojczykowej lewej podjęto decyzję o implantacji przez koniuszek serca zastawki Edwards Sapien. Biorąc pod uwagę możliwość wystąpienia powikłań związanych z miejscem dostępu, wymagających natychmiastowego zaopatrzenia w krążeniu pozastrojowym, zabieg wykonano na sali operacyjnej. Zespół operacyjny składał się z kardiochirurga i kardiologa inwazyjnego. Na podstawie pomiarów w badaniu echokardiograficznym przezprzełykowym (TEE) i badaniu angiotomograficznym podjęto decyzję o użyciu protezy o rozmiarze 26 mm. Elektrode do stymulacji prawej komory założono przez prawą żyłę szyjną wewnętrzną, a cewnik diagnostyczny *pig-tail* do opuszki aorty wprowadzono poprzez prawą tętnicę udową. Wykonano przednią minitorakotomię i wypreparowano ze zrostów koniuszek serca. Założono szew kapciuchowy i nakłuto lewą komorę igłą angiograficzną. Do aorty zstępującej przeprowadzono przewodnik diagnostyczny, następnie cewnik Judkinsa prawy, którym przewodnik diagnostyczny wymieniono na sztywny Amplatza. Do lewej komory wprowadzono koszulkę 26 F zestawu Ascendra II. Nie wykonywano predylatacji. Ponieważ wysokość zwiniętej zastawki Edwards Sapien 26 wynosi 10 mm, upozycjonowano ją zgodnie z zaleceniami producenta 50/50 — pół wysokości (5 mm) powyżej, a pół poniżej poziomu wyznaczanego przez pierścień starej protezy, i rozprężono podczas szybkiej stymulacji komór 180/min (ryc. 1). Kontrola angiograficzna i TEE nie wykazały przecieku okołozastawkowego. Gradient maksymalny wynosił 16 mm Hg, średni 8 mm Hg. Całkowity czas ekspozycji na promieniowanie rentgenowskie wynosił 756 s, kumulowana dawka 53,4420 Gy/cm<sup>2</sup>. Podczas zabiegu zużyto 120 ml kontrastu. Chorego ekstubowano 3 h po zabiegu. Drenaż w pierwszej dobie pooperacyjnej wynosił 100 ml. Pacjenta wypisano z kliniki w 6. dobie pooperacyjnej w stanie ogólnym dobrym.

Po konsultacji z hematologiem podjęto decyzję o prowadzeniu standardowej terapii przeciwkrzepliwej kwasem acetylosalicylowym i kłpidogrelem.

Kontrola po 3 miesiącach wykazała bardzo dobrą funkcję implantowanej protezy. W badaniu echokardiograficznym parametry hemodynamiczne zastawki były porównywalne z wartościami uzyskanymi bezpośrednio po implantacji — gradient maksymalny wynosił 20 mm Hg, średni 10 mm Hg,



**Rycina 1.** Obraz protezy Edwards Sapien implantowanej w protezę Labcor; strzałka czarna — elementy konstrukcyjne zastawki Labcor; strzałka biała — zastawka Edwards Sapien

a efektywne pole ujścia ok. 19 mm<sup>2</sup>. Frakcja wyrzutowa lewej komory nie uległa obniżeniu. Chory jest obecnie w stanie ogólnym dobrym, w II klasie wg NYHA.

## PODSUMOWANIE

Mimo braku wyników odległych zabiegów metodą TAVI w przypadkach degeneracji protez biologicznych wydają się obiecujące [7–10]. Pozwalają na duże uproszczenie procedury i znaczącą redukcję urazu operacyjnego. Dobrze kontrastujący pierścień starej protezy ułatwia pozycjonowanie zastawki, jednocześnie zabezpieczając przed ryzykiem pęknięcia pierścienia aorty. Szybkie pozycjonowanie praktycznie bez konieczności użycia kontrastu oraz brak predylatacji ograniczają zużycie kontrastu do minimum i zmniejszają ekspozycję na promieniowanie. Oprócz powikłań związanych z miejscem dostępu chirurgicznego, inwazyjność tej metody jest znacznie mniejsza niż implantacji metodą TAVI w przypadku zastawki natywnej [7–10]. Podobną procedurę można zastosować w przypadku degeneracji zastawki biologicznej w pozycji mitralnej i trójdzielnej.

Brakuje jeszcze oficjalnych wytycznych i wskazań do operacji TAVI *valve in valve*. Jednak korzyści, jakie daje ta metoda, pozwalają sądzić, że pojawią się one w najbliższym czasie.

**Konflikt interesów:** nie zgłoszono

## Piśmiennictwo

1. Vahanian A, Baumgartner H, Bax J et al. Guidelines on the management of valvular heart disease. The Task Force on the

- Management of Valvular Heart Disease of the European Society of Cardiology. *Eur Heart J*, 2007; 28: 230–268.
2. Nkomo VT, Gardin JM, Skelton TN et al. Burden of valvular heart diseases: a population-based study. *Lancet*, 2006, 368: 1005–1011.
  3. Iung B, Cachier A, Baron G et al. Decision-making in elderly patients with severe aortic stenosis: why are so many denied surgery? *Eur Heart J*, 2005; 26: 2714–2720.
  4. Dworakowski R, Rynkiewicz A, MacCarthy Ph. Contemporary trans-catheter treatment of severe aortic stenosis. *Kardiol Pol*, 2011; 69: 487–492.
  5. Walther T, Falk V, Dewey T et al. Valve-in-valve concept for transcatheter minimally invasive repeat xenograft implantation. *J Am Coll Cardiol*, 2007; 50: 56–60.
  6. Wenaweser P, Buellesfeld L, Gerckens U et al. Percutaneous aortic valve replacement for severe aortic regurgitation in degenerated bioprosthesis: the first valve in valve procedure using the CoreValve Revalving System. *Catheter Cardiovasc Interv*, 2007; 70: 760–764.
  7. Pasic M, Unbehaun A, Dreysse S et al. Transapical aortic valve implantation after previous aortic valve replacement: clinical proof of the “valve-in-valve” concept. *J Thorac Cardiovasc Surg*, 2011; 142: 270–277.
  8. Drews Th, Pasic M, Buz S et al. Transapical aortic valve implantation after previous heart surgery. *Eur J Cardiothorac Surg*, 2011; 39: 625–630.
  9. Kelpis TG, Mezilis NE, Ninios VN et al. Minimally invasive transapical aortic valve-in-valve implantation for severe aortic regurgitation in a degenerated stentless bioprosthesis. *J Thorac Cardiovasc Surg*, 2009; 138: 1018–1020.
  10. Pasic M, Dreysse S, Drews TH et al. Improved technique of transapical aortic valve implantation: “The Berlin addition”. *Ann Thorac Surg*, 2010; 89: 2058–2060.

---

W dniach 30 listopada oraz 5 grudnia 2012 roku nominacje profesorskie z rąk Prezydenta RP Bronisława Komorowskiego otrzymali:

**Prof. dr hab. n. med. Mirosław Brykczyński**  
(Pomorski Uniwersytet Medyczny, Szczecin)

**Prof. dr hab. n. med. Andrzej Rudziński**  
(CM Uniwersytetu Jagiellońskiego, Kraków)

**Prof. dr hab. n. med. Lesław Szydłowski**  
(Śląski Uniwersytet Medyczny, Katowice)

Trzem nowo mianowanym Profesorom gratulacje i życzenia składają:  
Redaktor Naczelny oraz Rada Redakcyjna i Naukowa „Kardiologii Polskiej”