

# Transplante de córnea em ceratite por herpes simples

## Corneal transplantation for herpes simplex keratitis

Maria Emília Xavier dos Santos Araújo<sup>1</sup>  
Nimir Clementino Santos<sup>2</sup>  
Denise de Freitas<sup>3</sup>

### RESUMO

**Objetivo:** Avaliação de transplante de córnea em ceratite por herpes simples. **Métodos:** Foram revisados os prontuários de 38 pacientes submetidos a transplante de córnea por herpes simples, no período de 1993 a 1998. Todos os pacientes tinham apenas um olho acometido. Foi avaliada a transparência do botão corneano, reação de rejeição, recidiva da infecção herpética e acuidade visual final. Pacientes que usaram profilaxia antiviral foram comparados com os que não usaram. O seguimento pós-operatório variou de 6 a 68 meses (média de 21). **Resultados:** Trinta e um enxertos (81,6%) permaneceram transparentes. Reação de rejeição ocorreu em 14 pacientes (36,8%) e recidiva da ceratite herpética em 4 (10,5%). A acuidade visual pós-operatória foi melhor ou igual a 0,25 em 60% dos pacientes. Não houve diferença estatisticamente significativa na sobrevivência do enxerto entre o grupo que usou e o que não usou antiviral sistêmico profilático. **Conclusão:** Melhores resultados têm sido alcançados no transplante de córnea em ceratite herpética.

**Descritores:** Transplante de córnea; Ceratite herpética/cirurgia; Rejeição de enxerto; Complicações pós-operatórias; Recidiva; Estudos retrospectivos

### INTRODUÇÃO

A ceratite herpética recorrente causa, freqüentemente, cicatriz corneana, sendo uma das principais causas de perda visual unilateral<sup>(1)</sup>. A recorrência ocorre através da reativação do vírus no gânglio trigeminal, que, pelos nervos da divisão oftálmica do trigêmio, alcança os tecidos periféricos, como a córnea, e aí se replica. Segundo relato, a córnea pode ser o local de latência do vírus<sup>(2)</sup>. O uso de aciclovir oral, 400 mg 2 vezes ao dia, tem reduzido, significativamente, a taxa de recorrência da doença herpética genital<sup>(3-4)</sup>, orofacial<sup>(5-6)</sup> e ocular<sup>(7)</sup>.

O transplante penetrante de córnea muitas vezes é necessário não somente para a reabilitação da visão, mas com objetivo tectônico e ou terapêutico, nos casos em que a resposta ao tratamento específico e de suporte não forem suficientes. Embora alguns estudos revelem que transplante em herpes esteja associado a maior taxa de rejeição e falência<sup>(1,8)</sup>, a taxa de sobrevivência pode chegar a 71% em 5 anos<sup>(9)</sup>.

Foram avaliados os resultados dos transplantes de córnea em ceratite por herpes simples realizados no período de janeiro de 1993 a outubro de 1998, na Universidade Federal de São Paulo (UNIFESP).

### MÉTODOS

Foram revisados os prontuários de 38 pacientes submetidos a transplante de córnea por ceratite herpética no Setor de Doenças Externas

<sup>1</sup> Doutora em Medicina pela Universidade Federal de São Paulo - UNIFESP.

<sup>2</sup> Doutora em Medicina pela Universidade Federal de São Paulo - UNIFESP.

<sup>3</sup> Doutora em Medicina, Professora Livre Docente da Universidade Federal de São Paulo - UNIFESP.

**Endereço para correspondência:** Rua Huitacá 96/103  
- São Paulo (SP) CEP 04677-020.  
E-mail: jodemil@osite.com.br

Recebido para publicação em 26.06.2000  
Aceito para publicação em 01.04.2002

Oculares e Córnea do Departamento de Oftalmologia da UNIFESP. O estudo compreendeu todos os pacientes com um mínimo de 6 meses de seguimento pós-operatório e acometimento ocular unilateral, no período de janeiro de 1993 a outubro de 1998. O diagnóstico de ceratite herpética foi baseado na história, exame clínico e resposta terapêutica ao tratamento específico. Foram 24 pacientes do sexo masculino e 14 do feminino, com idade média de 32 anos (5 a 74 anos) e tempo médio de doença herpética de 4,7 anos (2 meses a 18 anos). Segundo a classificação proposta por Holland e Schwartz<sup>(10)</sup>, as indicações para ceratoplastia penetrante incluíram: ceratite epitelial infecciosa com evolução para cicatriz estromal em 25 olhos (65,7%), ceratite estromal necrosante em 8 olhos (21,1%), destes, 7 apresentavam perfuração corneana ou descemetocelose, e endotelite disciforme em 5 (13,2%). Foram realizados 31 transplantes penetrantes eletivos (sem atividade da doença por um mínimo de 6 meses), destes, 5 cirurgias tríplices (transplante associado à facectomia com implante intra-ocular) e 7 tectônicos e terapêuticos, ou seja, com doença ativa. Todos os casos tinham indicação de profilaxia antiviral, mas 16 pacientes não usaram antiviral por falta de recursos econômicos e 22 fizeram uso profilático de aciclovir oral na dose de 800 mg/dia, em média, por 4 meses (1 a 12 meses) de pós-operatório. Todos usaram corticóide tópico, no mínimo por 6 meses, e em 11 pacientes foi associado corticóide oral. Rejeição endotelial, diagnosticada com o achado da linha endotelial no botão doador, foi tratada com corticóide tópico e subconjuntival e profilaxia com antiviral oral, e a recidiva herpética com aciclovir tópico ou oral. O período de seguimento variou de 6 a 68 meses (média de 21 meses).

A sobrevivência do enxerto foi analisada usando o método de Kaplan-Meier. O teste exato de Fisher foi realizado para avaliar a associação de sobrevivência do enxerto e uso de antiviral profilático, associação de sobrevivência do enxerto e rejeição, rejeição do enxerto e recidiva do herpes no transplante e recidiva e uso do antiviral. O teste do Qui-quadrado foi usado para analisar a associação de rejeição e uso de antiviral. Foi fixado em 5% o nível para rejeição da hipótese de nulidade.

## RESULTADOS

Dos 38 transplantes realizados, 31 permaneceram transparentes (81,6%) e 7 (18,4%) evoluíram com insucesso no período de acompanhamento entre 6 e 68 meses (média de 21 meses). A taxa de sobrevivência dos enxertos foi de 76,7% em 28 meses (Gráfico 1). Dos sete transplantes tectônicos, 6 mantiveram enxertos transparentes. As causas de insucesso incluíram rejeição endotelial (3 casos), recidiva da ceratite herpética seguida de rejeição (1), ceratite bacteriana secundária (1), falência primária do enxerto (1) e glaucoma (1).

A análise, através do teste exato de Fisher, da associação de sobrevivência dos transplantes e o uso ou não de antiviral profilático, não mostrou diferença estatisticamente significativa entre os dois grupos ( $p=0,32$ ) (Tabela 1).

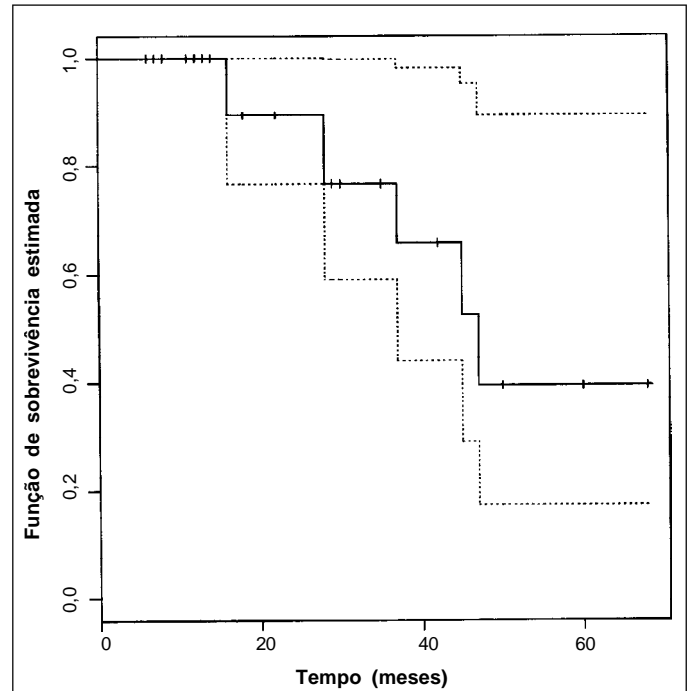


Gráfico 1 - Curva de sobrevivência dos transplantes de córnea em ceratite por herpes simples, realizados entre 1993 e 1998

Tabela 1. Sobrevivência dos transplantes de córnea em ceratite por herpes, em relação ao uso de antiviral profilático

Antiviral	Sobrevivência Tx*		Total nº (%)
	Sim nº (%)	Não nº (%)	
Sim	19 (50,0)	3 (7,9)	22 (57,9)
Não	12 (31,6)	4 (10,5)	16 (42,1)
Total(%)	31 (81,6)	7 (18,4)	38 (100,0)

Teste exato de Fisher ( $p = 0,32$ ); \*Transplante de córnea

Reação de rejeição ocorreu em 14 pacientes (36,8%), sendo que em 11 destes no 1º ano pós-operatório. A avaliação através do teste exato de Fisher mostrou associação estatisticamente significativa entre rejeição e falência do transplante ( $p=0,006$ ) (Tabela 2). Também foi analisada, através do teste do Qui-quadrado, a associação de rejeição e uso ou não de antiviral e não houve diferença significativa.

Quatro pacientes (10,5%) apresentaram recidiva da ceratite herpética, localizada na transição do botão do receptor com doador. Nenhum paciente estava usando antiviral no momento da recidiva. Um paciente usou antiviral profilático por 7 meses no período pós-operatório e a recidiva herpética ocorreu no 8º mês. Todos os pacientes com recidiva tiveram episódios de rejeição, entre 2 a 8 semanas após. A associação de recidiva e rejeição foi estatisticamente significativa avaliada pelo teste exato de Fisher ( $p=0,0136$ ) (Tabela 3). A associação de falência do enxerto com recidiva herpética também foi estatisticamente significativa (teste exato de Fisher,  $p= 0,0140$ ).

**Tabela 2. Avaliação da sobrevivência dos transplantes de córnea em ceratite por herpes em relação à reação de rejeição**

Rejeição	Sobrevivência Tx*		Total	
	Sim nº (%)	Não nº (%)	nº (%)	nº (%)
Sim	8 (21,1)	6 (15,7)	14 (36,8)	
Não	23 (60,5)	1 (2,7)	24 (63,2)	
Total (%)	31 (81,6)	7 (18,4)	38 (100,0)	

Teste exato de Fisher (p=0,006); \*Transplante de córnea

**Tabela 3. Associação de recidiva da ceratite herpética e rejeição, nos transplantes de córnea por herpes**

Rejeição	Recidiva		Total	
	Sim nº (%)	Não nº (%)	nº (%)	nº (%)
Sim	4 (10,5)	10 (26,3)	14 (36,8)	
Não	0 (0,0)	24 (63,2)	24 (63,2)	
Total	4 (10,5)	34 (89,5)	38 (100,0)	

Teste exato de Fisher (p=0,0136)

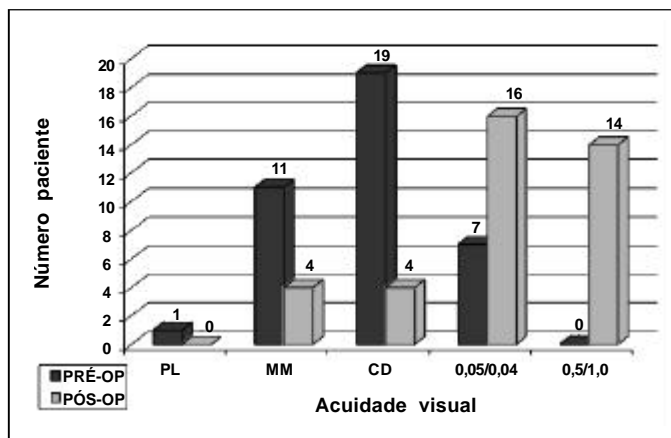
As complicações mais frequentes, além de rejeição e recidiva herpética, foram: glaucoma (13,1%), defeito epitelial persistente (7,9%), ceratite bacteriana secundária (5,7%), catarata (5,7%) e membrana pupilar (2,6%). Em 2 transplantes, com defeito epitelial persistente, foi realizado recobrimento conjuntival.

A acuidade visual pré-operatória variou de projeção luminosa (PL) a 0,2 e a acuidade visual pós-operatória de PL a 1,0 (Gráfico 2). Em 60% dos pacientes a acuidade visual foi melhor ou igual a 0,25 e em 36,8%, maior que 0,5.

## DISCUSSÃO

Transplante de córnea é uma alternativa no tratamento de ceratite por herpes simples para restabelecer a visão, manter a integridade do globo ocular e ou com finalidade terapêutica. A sobrevivência do enxerto em doença herpética é variável, com taxas de 71% em 5 anos e 58% em 10 anos<sup>(9)</sup>. Nesta pesquisa foi observado 76,7% de sobrevivência do enxerto em 28 meses de pós-operatório; este achado está de acordo com o descrito na literatura. A taxa encontrada de 39,4% em 47 meses de seguimento, demonstrado na curva de sobrevivência estimada de Kaplan-Meier (Gráfico 1), é, provavelmente, devido ao fato de que poucos pacientes foram acompanhados até este período, além disso, esses pacientes estavam mais gravemente acometidos.

Vários estudos revelaram que o uso de antiviral (aciclovir) oral reduz a recorrência da doença herpética<sup>(7-9,11)</sup>. O HEDS (Herpetic Eye Disease Study Group)<sup>(7)</sup> utilizou, como profilaxia, 400 mg 2 vezes ao dia pelo período de um ano pós-operatório de transplante de córnea. Neste presente estudo, não houve diferença estatisticamente significativa na sobrevivência do

**Gráfico 2 - Acuidade visual no pré e pós-operatório dos pacientes submetidos a transplante de córnea em ceratite por herpes simples**

enxerto com o uso ou não de antiviral profilático, provavelmente pelo tamanho da amostra, pelo tempo do uso do aciclovir (média de 4 meses) e porque a escolha dos pacientes que usaram o aciclovir não foi randomizada.

Reação de rejeição ao enxerto em herpes é descrito em 20 a 56% dos casos<sup>(1,8)</sup>. A taxa de rejeição endotelial nesta pesquisa foi de 36,8% e não houve diferença significativa entre os dois grupos (uso e não uso de antiviral), semelhante ao encontrado em outro trabalho<sup>(8)</sup>. Rejeição está associada à falência do transplante, por estar relacionada à recorrência do herpes assim como à infecção bacteriana<sup>(11)</sup> no enxerto. Dos 14 pacientes que apresentaram reação de rejeição, 5 (35,7%) evoluíram para falência. No grupo que não apresentou rejeição (25 pacientes) apenas dois (8%) evoluíram para falência, sendo a associação de falência e rejeição estatisticamente significativa.

Estudos revelam que a recidiva da ceratite herpética no enxerto varia de 0 a 39%<sup>(8,12-14)</sup> aumentando com o tempo de seguimento<sup>(15)</sup>, ocorrendo caracteristicamente na transição do bordo do doador com o receptor. Foi encontrado, neste grupo avaliado, em 10,5% dos casos e todos apresentaram rejeição, sendo a associação estatisticamente significativa. Dos 4 pacientes, apenas um usou antiviral profilático. O tamanho da amostra não permitiu avaliar estatisticamente a associação de recidiva herpética com o uso ou não do antiviral.

Com os antivirais disponíveis, poucos olhos são submetidos a transplante à quente, nos quais o prognóstico é pobre, com apenas 44% dos enxertos transparentes em 2 anos<sup>(15)</sup>, e, embora o resultado nesta série tenha sido bom (apenas 1 caso evoluiu para falência), o número de transplantes com úlcera ativa foi pequeno (7 casos). Nestes casos tentamos inicialmente tratar a úlcera usando medidas conservadoras como adesivo tecidual, lente de contato terapêutica ou mesmo recobrimento conjuntival, antes de indicar o transplante.

O prognóstico visual é bom em olhos com doença inativa<sup>(12)</sup>, e podemos confirmar com nossos resultados nos quais a acuidade visual foi melhor que 0,25 em 60% dos pacientes.

---

**ABSTRACT**

---

**Purpose:** To evaluate the results of corneal transplantation for herpes simplex keratitis. **Methods:** The records of thirty-eight patients who underwent penetrating keratoplasty for herpes simplex keratitis, from 1993 to 1998 were retrospectively reviewed. Postoperative follow-up periods ranged from 6 to 68 months (mean 21). **Results:** The survival rate of a clear graft was 81.6%. Allograft rejection was observed in 36.8% and herpetic recurrence occurred in 10.5%. Visual acuities of 20/80 or better were achieved in 60%. Prophylactic antiviral treatment was not associated with increase in corneal graft survival rate. **Conclusion:** Better results have been achieved on keratoplasty for herpetic keratitis.

**Keywords:** Corneal transplantation; Keratitis herpetic/surgery; Graft rejection; Postoperative complications; Recurrence; Retrospective studies

---

**REFERÊNCIAS**

---

1. Cohen EJ, Laibson PR, Arentsen JJ. Corneal transplantation for herpes simplex keratitis. *Am J Ophthalmol* 1983;95:645-50.
2. Pavan-Langston D, Rong B, Dunkel EC. Extraneuronal herpetic latency: Animal and human corneal studies. *Acta Ophthalmol (Copenh)* 1989;192 Suppl:135-41.
3. Mertz GJ, Jones CC, Mills J, et al. Long-term acyclovir suppression of frequently recurring genital herpes simplex virus infection: a multicenter double-blind trial. *JAMA* 1988;260:201-6.
4. Mattison HR, Reichman RC, Benedetti J, et al. Double-blind, placebo-controlled trial comparing long-term suppressive with short-term oral acyclovir therapy for management of recurrent genital herpes. *Am J Med* 1988; 85(2A):20-5.
5. Spruance SL, Hamill ML, Hoge WS, Davis LG, Mills J. Acyclovir prevents reactivation of herpes simplex labialis in skiers. *JAMA* 1988;260:1597-9.
6. Rooney JF, Straus SE, Mannix ML, et al. Oral acyclovir to suppress frequently recurrent herpes labialis: a double-blind, placebo-controlled trial. *Ann Intern Med* 1993;118:268-72.
7. The Herpetic Eye Disease Study Group. Acyclovir for the prevention of recurrent herpes simplex virus eye disease. *New Engl J Med* 1998;339:300-6.
8. Barney NP, Foster S. A prospective randomized trial of oral acyclovir after penetrating keratoplasty for herpes simplex keratitis. *Cornea* 1994;13:232-6.
9. Ficker LA, Kirkness CM, Rice NS, Steele AD. The changing management and improved prognosis for corneal grafting in herpes simplex keratitis. *Ophthalmology* 1989;96:1587-96.
10. Holland, EJ, Schwartz, GS. Classification of herpes simplex virus keratitis. *Cornea* 1999;18:144-54.
11. Moyes AL, Sugar A, Musch DC, Barnes RD. Antiviral therapy after penetrating keratoplasty for herpes simplex keratitis. *Arch Ophthalmol* 1994;112:601-7.
12. Tambasco FP, Cohen EJ, Nguyen LH, Rapuano CJ, Laibson PR. Oral acyclovir after penetrating keratoplasty for herpes simplex keratitis. *Arch Ophthalmol* 1999;117:445-9.
13. Sterk CC, Jager MJ, Swart-vd Berg M. Recurrent herpetic keratitis in penetrating keratoplasty. *Doc Ophthalmol* 1995;90:29-33.
14. Lomholt JA, Baggesen K, Ehlers N. Recurrence and rejection rates following corneal transplantation for herpes simplex keratitis. *Acta Ophthalmol Scand* 1995;73:29-32.
15. Cobo LM, Coster DJ, Rice N, Jones BR. Prognosis and management of corneal transplantation for herpetic keratitis. *Arch Ophthalmol* 1980;98:1755-9.

---

## **Curso de Ultra-som e Imagem**

06 e 07 de Dezembro de 2002  
São Paulo - SP

Promoção: CEO Prof. Moacyr E. Álvaro

**INFORMAÇÕES:** tel.: (11) 5575-4243