

Plastic Cast를 사용하여 현수석고를 이용한 상완골 골절의 치료

인제 대학교 상계 백병원 정형외과학 교실

서광윤 · 안종국 · 김용욱 · 김진혁 · 이정환

—Abstract—

Treatment of Humerus Shaft Fractures using Hanging Arm Cast with Plastic Cast

Goang Yoon Seo, M.D., Jong Kuk Ahn, M.D., Yong Wook Kim, M.D.,
Jin Hyug Kim, M.D. and Jeong Han Rhee, M.D.

*Department of Orthopaedic Surgery, College of Medicine, Inje University,
Sang Gye Paik Hospital, Seoul, Korea.*

Caldwell^{3,4,27)} introduced the hanging cast technique in 1933, and it has become one of the most widely accepted and successful methods for treatment of humerus shaft fracture.

The cast is applied to displaced fractures of the humeral shaft with shortening, and also to oblique and spiral fractures.

However, fractures of the humerus in children under the age of twelve should not be treated with the hanging-cast method.

It is practically impossible to keep the arm in the dependent position while the child is asleep.

Especially for the obese person, open reduction and internal fixation may be the child is asleep.

Especially for the obese person, open reduction and internal fixation may be required to prevent distraction and non-union.

We experienced five patients which fractured humeral shaft with hanging-arm cast with strong light plastic cast, and so the results were excellent without distraction and angulation after early joint motion with functional brace application.

Key Words : Humerus shaft fracture, Hanging arm cast

I. 서 론

현수석고 방법은 1933년 Caldwell이 소개한 이래 상완골 간부 골절시 보존적인 방법으로 널리 사용되어 왔었다.

상완골 간부 골절 중에서도 전위 및 단축이 있거나 사상골절, 나선상 골절 및 분쇄골절의 경우처럼 골절면이 넓을때 자주 사용되어 왔으나, 환자가 항상 반기립 상태로 있어야 하고, 12세 이하의 어린이에게는 견인력의 지속적 유지가 힘들고, 특히 비만한 사람에 있어서는 골절부의 신연으로 인한 불유합이 많아 수술적 치료가 필요하였다.

저자들은 최근 5례의 상완골 간부골절 환자에서 가볍고 견고한 plastic cast¹⁷⁾를 사용하여 현수석고 고정법의 단점인 골절부에서의 신연 및 각형성을 최소한으로 유지하여 임상적 유합을 얻은후 기능적 보조기²³⁾를 착용하여 관절운동을 비교적 조기에 실시하여 기능적 장애없이 만족할만한 결과를 얻었기에 문헌 고찰과 함께 보고하는 바이다.

II. 증례분석

1. 성별 및 연령분포

남자 2례, 여자 3례, 20대 3례, 30대 1례, 40대 1례였다(Table 1).

2. 발생원인

교통사고가 2례로 모두 남자였고, 미끄러진 경우가 3례로 모두 여자였다(Table 2).

3. 골절 양상 및 부위

중간 및 원위부 사이에서 3례, 원위부에서 2례였으며, 5례모두 나선상 골절이었고 3례에서 삼각 골편을 동반한 분쇄 골절 이었다(Table 3).

4. 치료 방법

5례 모두에서 발생즉시 U형 석고부목을 착용하고 통증 및 종창 소실후 가능한 최소한의 무게로 plastic cast를 사용한 현수석고 고정으로 바꾸어 6주간 고정후 주기적인 방사선 촬영으로 전위 및 신연과

가골 형성을 확인 하면서 기능적 보조기로 바꾸어 견관절 주관절 운동을 능동적으로 시켜 현수석고로 인한 관절강직을 예방토록 하였다.

사용한 plastic cast의 무게는 현수고정에 필요한 최소한의 양을 사용 했을때 plastic은 120gm(0.27 lbs)이었는데 비해 종래의 석고는 310gm(0.7 lbs)으로 190gm이 더 가벼웠다(Table 4).

5. 결 과

5례 모두에서 취침시 다소 불편감을 호소하였으나 종래의 무거운 석고 고정으로 인한 불편은 호소하지 않았으며 조기 견관절운동과 통증 소실로 다른불편감 없이 만족할 만한 결과를 얻었다.

결과 판정은 Marcus와 Stewart^{25,26)}의 평가 방법을 이용하여 3례에서 excellent, 1례에서 fair를 나타내

Table 1. Sex and age distribution

Age	Sex	Male	Female	Total
21-30		2	1	3
31-40			1	1
41-50			1	1
Total		2	3	5

Table 2. Causes of fracture

Cause	No. of patients
Traffic Accident	2 (M)
Slip Down	3 (F)
Total	5

Table 3. Level of fracture

Level	No. of patients
Junction of middle & distal third	3
Distal third	2
Total	5

Table 4. Minimal weights of cast

	Minimal weights (lbs)
Classic cast	0.7 lbs (=310 gm)
Plastic cast	0.27 lbs (=120 gm)

(Classic cast ; Duk-in cast 4 inch×1, 3 inch×1

Plastic cast ; Delta-lite 4 inch×1)

Table 5. Evaluation of Results

Excellent; No pain or impairment of function and no roentgenographic evidence of deformity

Good; No pain and no impairment of function for ordinary purposes, but with limitation of motion in the elbow or shoulder of 20% or less, and with solid bony union and angulation of not more than 10 degrees.

Fair; Solid bony union with occasional mild pain, angulation of more than 10 degrees, or limitation of motion in adjacent joints of more than 20%, with satisfactory function for light duties.

Poor; Persistent pain, limitation of motion in an adjacent joint of 40%, and with non-union or malposition and impairment of function.

(by Marcus J. Stewart, M.D., 1955)

Table 6. Results

Angulation	Distraction	Results
Case 1 Varus 1 degree	-	Excellent
Case 2 Varus 7 degrees	-	Excellent
Case 3 Post. 9 degrees	1cm	Fail
Case 4 -	-	Excellent
Case 5 Varis 15 degrees	-	Fair
Post. 7 degrees		

었고, 나머지1례는 비만증이 있는 큰 유방을가진 여자로 초기에는 만족할 만한 정복이 되었으나 약 2주 후 추시사진상 골절부의 신연이 있어 관혈적 정복 및 내고정을 시행하였다(Table 5. 6).

III. 증례보고

증례 1 : 30세 남자로 교통 사고로 인하여 우측 상완골 간부 중간 및 원위부에 삼각 골편을 동반한 나선상 골절을 입고 U형 석고부목을 1주간 착용후 plastic cast를 사용한 현수석고 고정을 6주한후 기능적 보조기로 바꾸어 미세한 외측 각형성외에는 기능상의 부작용없이 가골형성이 확인 되었다(Fig. 1. 2. 3).

증례 2 : 35세 여자로 계단에서 미끄러지면서 우측 상완골 간부 원위부에 삼각골편을 동반한 분쇄골절을 입고 U형 석고 부목을 1주간 착용후 plastic cast로 현수고정 6주후 기능적보조기로 바꾸어 만족할 만한 결과를 얻었다(Fig. 4. 5).

Fig. 1. Rt. humerus shaft middle & distal 1/3 junction spiral fracture with butter fly fragment.

Fig. 2. Hanging arm cast with plastic cast for 6 weeks.

증례 3 : 25세 여자로 평지에서 미끄러지면서 삼각골편을 동반한 분쇄골절을 입고 U형 석고 부목을 1주간 착용후 plastic cast로 현수고정을 6주한후 기능적 보조기로 바꾸어 7도 및 15도의 후방 및 우측 굴곡

Fig. 3. Functional brace without angulation.

Fig. 5. Hanging arm cast with plastic cast for 6 weeks

Fig. 4. Rt. humerus shaft distal communitied fracture with butter fly fragment.

Fig. 6. Rt. humerus shaft middle & distal 1/3 junction communitied fracture with butter fly frgment.

외에는 기능상의 이상없이 가골 형성이 확인되었다 (Fig. 6, 7, 8).

IV. 고 찰

현수석고 고정 방법^{1,2,5,12,13,14,18,20,22,27,28}은 주관절을 90도 굴곡시키고 전완부를 중립위로하여 장상지 석고를 감아 골절부 이하의 무게를 이용하여 견인을 유지하는 방법으로 1933년 Caldwell이 소개한 이래 상완골 간부 골절시 널리 사용되어 왔었다.

상완골 간부 골절 중에서 전위 및 단축이 있거나 사상골절, 나선상골절 및 분쇄골절의 경우처럼 골절면이 넓을때 자주 사용되어 왔으며 단순 횡상 골절인 경우에도 신연이나 각형성에 유의하면서 사용되어 왔다.

현수 석고를 사용할때는 몇가지 유의해야할 사항^{8,9,15,16,19,20}이 있다.

첫째 주관절을 90도 굴곡 시키고 전완부를 중립위로하여 장상지 석고 봉대를 감되 석고 봉대의 무게가 너무 무거워 신연되지 않도록 하여야하며 골절부위보다 적어도 2.5cm이상 근위부까지 석고 봉대의

Fig. 8. Post-injury 6 weeks.

상면이 놓이게 되어야한다.

만약 석고 봉대의 상면이 골절 부위에 놓이게되면 석고 봉대가 조금만 기울어져도 석고 봉대의 상면이 골절 부위에 지렛점으로 작용하여 각변형이 생기고 운동이 있어 골절 유합에 장애를 일으킨다.

중력에 의한 견인력은 상완, 전완, 수부 및 석고의 무게의 합이되며 고식적 현수석고시 평균 1.7kg이다. 고로 상지의 무게가 큰 환자에서 사용시 신연에 주의를 요한다(Fig. 9).

둘째 항상 기립 또는 반기립 상태로있어 석고 봉대의 무게에 의한 견인력이 작용되도록 하여야하며

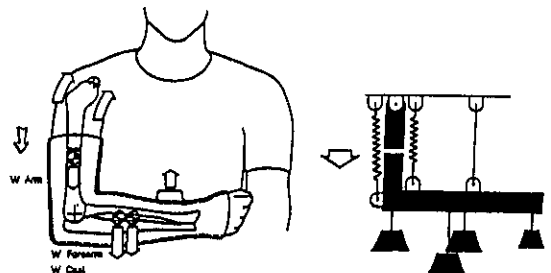


Fig. 7. Hanging arm cast with plastic cast for 6 weeks.

Fig. 9. Traction force by gravity

있을때 주관절로 의지해서는 안된다.

셋째 멜빵은 수근관절 부위에 고리를 만들어 견고하게 착용시켜야하며 외측 각형성이 있을때는 고리를 수근관절의 배부에 만들고, 내측 각형성이 있을때는 고리를 수근관절의 전면에 만들며, 후방 각형성이 있을때는 멜빵의 길이를 길게하고, 전방 각형성이 있을때는 멜빵의 길이를 짧게하여 변형을 교정한다(Fig. 10).

넷째 현수 석고를 착용한후 적어도 일주일 간격으로 방사선 촬영을 하여 변형을 수시로 교정하도록 하여야한다.

다섯째 현수 석고를 착용한후에는 즉시 수지관절 운동을 시행하여 수지 경직을 예방하여야하며 며칠 지나 환자의 상태가 허락하는대로 가능한한 조기에 견관절 운동을 시작하여야한다.

견관절 운동은 허리를 구부리고 상지를 밑으로 떨어뜨려 원회전 운동 및 추운동을 하도록하여 골절편의 신연, 견관절의 아탈구 및 동결견을 예방하도록 하여야한다.

여섯째 등척성 운동을 병행하면 근육의 수축에의

하여 골절편이 서로 견인되어서 신연을 예방할 수 있다.

때때로 비만형의 사람에서는 풍만한 가슴에의해 외측 각형성이 발생하여 주관절 내측에 패드(Pad)를 사용해야하는 경우가 있다.

또 후방 각형성이 멜빵의 길이로 조절이 충분치 않을 경우에도 패드(Pad)를 낸다(Fig. 11).

상완골은 전후방 각형성 20도, 내외측 각형성 30도까지는 기능이나 외관상 큰 지장이 없으며 1 inch 이내의 단축에도 기능상 큰 지장이 없다.

또 골절이 삼각근 부착부의 원위부에 있을경우 근위부가 외전되는 경향이 있으므로 특히 주의를 요한다.

현수 석고 붓대 고정법이 소개된 이래 40여년간 많은 임상경험들의 보고가 있어왔다.

1942년 Winfield²⁸ 등은 136례를 보고하여 지연 유합과 불유합이 각각 한례씩 있었다고 보고하였고, 1955년 Stewart와 Humdley²⁹는 107례 중 93.5%에서 Excellent or Good의 결과를, 6.5%에서 Fair or Poor의 결과를 보고하였다.

1959년 Pennsylvania Orthopaedic Society³¹에서는 159례의 상완골 골절중 54%에서 현수 석고 붓대 고정법을 시행하여 96%에서 양호한 골절 유합을 얻었다고 보고하였다.

또 1961년 Stewart는 Trauma Committee of the American Academy of Orthopaedic Surgeons 등과 함께 174명의 현수 석고 환자중 95.4%에서 양호한 결과를 얻었다고 보고하였다.

V. 결 론

상완골 간부의 나선상 또는 분쇄골절시 현수고정

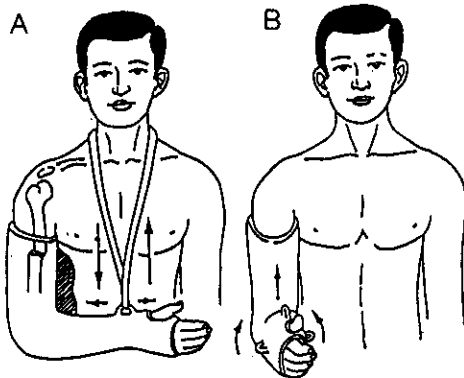


Fig. 10. Technique of hanging cast

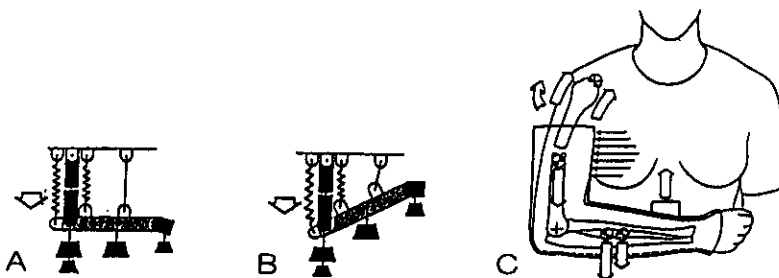


Fig. 11. Obese breast by using of pad

에 의한 치료는 보존적 치료법중 아직도 유효한 치료법으로 사료되며, 가볍고 견고한 plastic cast와 기능적 보조기를 적절한 시기에 교체하여 사용함으로써 골절부의 신연을 최소화 하면서 비교적 조기에 주관절 운동을 할 수 있으며 적절한 적응증에 시술시 아직도 우수한 치료법으로 사료된다.

REFERENCES

1. 석세일 : 정형외과학. 개정2판, 대한정형외과학회, 1986.
2. 한문식 : 골절학. 초판, 서울대학교 정형외과학교실, 1988.
3. Caldwell, G.A. : *The Treatment of Fractures of the Upper End of the Humerus. Rocky Mountain Med. J.*, 40 ; 33, 1943.
4. Caldwell, J.A. : *Treatment of Fractures of the Shaft of the Humerus by Hanging Cast. Surg. Gynec. and Obstet.*, 70 ; 421-425, 1940.
5. Christensen, S. : *Humeral Shaft Fractures, Operative and Conservative Treatment. Acta Chir. Scand.*, 133 ; 455, 1967.
6. Crenshaw, A.H. : *Campbell's Operative Orthopaedics. Vol. 3, 7th ed., St. Louis C.V. Mosby, 1987.*
7. Cubbins, W.R., and Scuderi, C.S. : *Fractures of the Humerus. Journal of the American Medical Association*, 100 : 1576, 1933.
8. Eve, D., and Daniel, R.A., Jr. : *The Treatment of Fractures of the Shaft of the Humerus. Southern Medical Journal*, 34 : 311, 1941.
9. Fenoy, G. : *On Fractures of the Shaft of the Humerus. Acta Medical Journal*, 34 : 311, 1941.
10. Goss, C.M. : *Gray's Anatomy, 28th ed., Lea and Febiger, 1986.*
11. Griswold, R.A. : *Goldberg, H., ; and Joplin, R. : Fractures of Humerus. Am. J. Surg.*, 43 : 31-38, 1939.
12. Griswold, R.A., Hucherson, D.C., and Strode, E.C. : *Fractures of the Humerus Treated by the Hanging Cast. Southern Med. J.*, 34 ; 777-778, 1941.
13. Holm, C.L. : *Management of Humeral Shaft Fractures. Fundamentals of Non-operative Techniques. Clin. Orthop.*, 71 ; 132, 1970.
14. Hudson, R.T. : *The Use of the Hanging Cast in Treatment of Fractures of the Humerus. Southern Surg.*, 10 ; 132-134, 1941.
15. Kennedy, J.C., and Wyatt, J.K. : *An Evaluation of the Management of Fractures through the Middle Third of the Humerus. Canadian Journal of Surgery*, 1 : 26, 1957.
16. Klenrman, L. : *Fractures of the Shaft of the Humerus. J. Bone and Joint Surg.*, 48B ; 105, 1966.
17. LaFerte, A.D., and Nutter, P.D. : *The Treatment of the Fractures of the Humerus by Means of Hanging Plastic Cast-"Hanging Cast." Ann. Surg.*, 114 ; 919, 1941.
18. LaFerte, A.D., and Rosenbaum, M.G. : *The "Hanging Cast" in the Treatment of Fractures of the Humerus. Surg. Gynec. and Obstet.*, 65 ; 231-237, 1937.
19. Mann, R., and Neal, E.G. : *Fractures of the Shaft of the Humerus in Adults. South. Med. J.*, 58 ; 264, 1965.
20. North, J.P. : *Conservative Treatment of the Fractures of the Humerus. Surg. Clin. North America*, 20 ; 1633-1643, 1940.
21. O'Shea, M.C. : *Fractures of the Humerus. Annals of Surgery*, 103 : 197, 1936.
22. Raney, R.B. : *The Treatment of Fractures of the Humerus with the Hanging Cast. North Carolina Med. J.*, 6 ; 88, 1945.
23. Sarmiento, A., Kinman, P.B., Galvin, E.G., Schmitt, R.H., and Philips, J.G. : *Functional Bracing of the Fractures of the Shaft of the Humerus. J. Bone and Joint Surg.*, 59 ; 596-601, 1977.
24. Scientific Research Committee Pennsylvania Orthopaedic Society. : *Fresh Midshaft Fractures of the Humerus in Adults. The Pennsylvania Medical Journal*, 62 : 848, 1959.
25. Stewart, M.J., and Humdley, J.M. : *Fractures of the Humerus. A Comparative Study in Methods and Treatment. J. Bone and Joint Surg.*, 37A ; 681, 1955.
26. Stewart, M.J. : *Fractures of the Humeral Shaft. In Adame, J. P.(ed.) ; Current Practice in Orthopaedic Surgery. St. Louis. C.V. Mosby, 1964.*
27. Szaley, E.A., Rockwood, C.A. : *Fractures of the Humerus with Radial Nerve Palsy. Orthop. Trans.*, 6 ; 455, 1982.
28. Winfield, J.M., Miller, H., and LaFerte, A.D. : *Evaluation of the "Hanging Cast" as a Method of Treating Fractures of Humerus. Am. J. Surg.*, 55 ; 228-249, 1942.