

Beschaffenheit, der Lumbaldruck nicht erhöht, Pupillen eng, aber auf Licht gut reagierend, Wa.R. negativ, Reflexe normal, Temperatur 36°, Puls nicht beschleunigt, aber sehr klein, fadenförmig, Herztöne dabei völlig rein, Brust- und Bauchorgane völlig normal. Die Frau war sehr abgemagert, blaß, sah wesentlich älter als 46 Jahre aus. Sie wachte aus ihrem Koma nicht wieder auf und starb tags darauf.

Bei diesem absolut negativen Befunde waren wir recht gespannt auf das Resultat der Sektion. Auch diese ließ uns im Stich.

Das Hirn war völlig herdfrei, die Hirnhäute waren durchweg zart, speziell an der Hirnbasis und am Zwischenhirn war nichts Abnormes erkennbar. Das Herz war klein, schlaff, bot aber sonst nichts Bemerkenswertes. Abgesehen von kleinen Spitzenschwielen und pleuritischen Verwachsungen, waren auch die Lungen normal. An den Unterleibsorganen wurde nur die Kleinheit von Leber, Milz, Ovarien konstatiert, die einer weit älteren Frau entsprochen hätten. Ich will gleich hinzufügen, daß die später ausgeführte histologische Untersuchung aller dieser Organe, weiter auch des Pankreas, der Schilddrüse, der Nieren, der Nebennieren und Epithelkörperchen nichts Pathologisches erkennen ließ.

So hätte auch die Sektion keine Aufklärung gebracht, wenn ich nicht zum Schluß den Hirnanhang herausgenommen hätte. Sofort fielen die kleinen Dimensionen, die schlaffe Konsistenz, das völlig abnorme Aussehen des nur 0,3 g wiegenden Organs auf. Ich zerlegte es durch sagittale Schnitte in fünf Blöcke und führte mikroskopische Untersuchungen nach verschiedenen Methoden aus. Das Resultat war überraschend. Von der Neurohypophyse war überhaupt nichts mit Sicherheit zu erkennen, von der Pars intermedia nur ganz vereinzelte kleine, kolloidhaltige Zysten, die zum Teil mit Flimmerepithel ausgekleidet waren. Von dem drüsigen Vorderlappen waren nur einzelne kleine Zellzüge oder minimale runde Häufchen erhalten geblieben. Sonst zeigte

der ganze Längsschnitt nur ein zellarmes, elastinarmes Bindegewebe mit kleinen Kapillarlücken. Größere Gefäße waren nur äußerst spärlich vorhanden und von normaler Wandstruktur. Ich gebe in Fig. 1 einen Längsschnitt des ganzen Organs bei Lupenvergrößerung, in Fig. 2 und 3 Partien, in denen kleine Reste des Parenchyms noch erhalten sind.

Nach diesem Befunde war eine hochgradige Atrophie der Hypophyse zu diagnostizieren, und da wird durch die zahllosen publizierten Tierexperimente wissen, daß der Hirnanhang ein absolut lebenswichtiges Organ ist, daß seine Entfernung beim Tier in

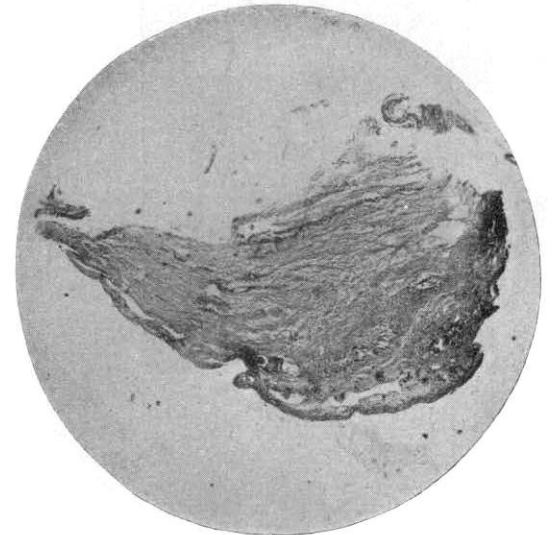


Fig. 1.

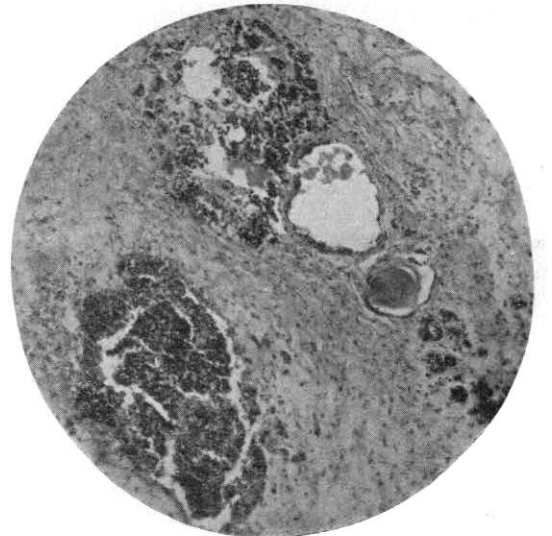


Fig. 2.

Aus dem Allgemeinen Krankenhaus St. Georg in Hamburg. Ueber Hypophysisschwund mit tödlichem Ausgang.¹⁾

Von Prof. M. Simmonds.

M. H.! Es gibt für den Pathologischen Anatomen nichts Unbehaglicheres, als wenn er am Schlusse einer Sektion eingestehen muß, daß er weder Krankheit noch Todesursache erkannt hat. Er wird jedes Organ noch einmal prüfen, er wird an der Hand der klinischen Daten noch einmal alle Möglichkeiten erwägen, um doch schließlich mit einem „non liquet“ sich zu bescheiden. Zum Glück kommen solche Vorkommnisse auch bei einem großen Material nur selten vor.

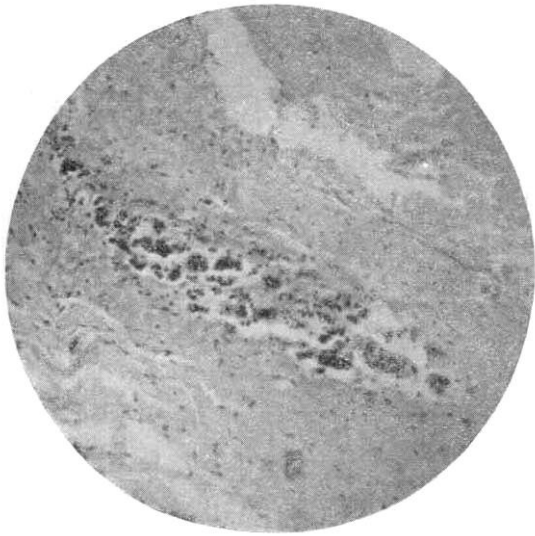
Vor wenigen Wochen glaubte ich wieder vor einem solchen „non liquet“ zu stehen.

Eine 46jährige Frau war in besinnungslosem Zustande ins Krankenhaus gebracht worden mit der einzigen Angabe, daß sie vor zwei Tagen allmählich besinnungslos geworden sei und sich aus diesem Zustande nicht wieder erholt habe. Auf der Abteilung des Herrn Kollegen Saenger wurde eine äußerst sorgfältige Untersuchung ausgeführt — ohne Erfolg. Urin war zucker- und eiweißfrei, das Lumbalpunktat von normaler

¹⁾ Vorgetragen im Aerztlichen Verein in Hamburg am 6. Jan. 1914.

mehr oder minder langer Zeit unter den Erscheinungen von Asthenie und schließlich von Koma zum Tode führt, war dieser Hypophysisschwund als Todesursache in un-

Fig. 3.



serem Falle zu bezeichnen. — Nun erhoben sich aber weiter die Fragen: Mußte dieser Hypophysisschwund nicht schon seit Jahren Symptome gemacht haben, und wodurch war er veranlaßt worden? Die weitere Befragung des Ehemannes, vor allem die Einsichtnahme in eine Kranken-

geschichte aus dem Marienkrankenhause, lieferte Aufklärung über diese Punkte. Es ergab sich Folgendes.

Die Frau war früher stets gesund gewesen, hat fünf gesunde Kinder geboren, Menses stets regelmäßig. Vor elf Jahren, also in ihrem 36. Lebensjahre, erkrankte sie nach der Geburt des letzten Kindes an einer schweren Puerperalsepsis, die sie viele Wochen ans Bett fesselte. Von jener Zeit an kehrten die Menses nie wieder, blieb sie dauernd äußerst schwach und hilflos, brachte halbe Tage im Bett zu, konnte keine Arbeit mehr ausführen, litt öfter an Schwindel und Bewußtlosigkeitsanfällen, magerte ab und alterte überraschend schnell. Vor zwei Jahren wurde sie dann auf der Abteilung von Herrn Prof. Allard im Marienkrankenhause fünf Wochen lang aufs sorgfältigste nach jeder Richtung beobachtet — ohne jeden positiven Erfolg. Sie wog damals 47 kg, hatte einen Hämoglobingehalt von 50%. In der Krankengeschichte heißt es: „Patientin macht einen für ihre Jahre überaus gealterten Eindruck. Gesichtsausdruck müde. Haare stark ergraut. Gesicht von zahlreichen Runzeln durchzogen, Zähne fehlen zum größten Teil.“ Charakteristisch für den Zustand ist die Diagnose, die Herr Prof. Allard am Schluß der Beobachtung bei der damals 44-jährigen Frau stellte, „Senium praecox“. Nach ihrer Entlassung blieb der Zustand zunächst der gleiche, dann verschlechterte er sich langsam, bis das zum Tode führende Koma eintrat.

Es ergibt sich aus diesen Daten, daß die Krankheit also mit ihren wenig prägnanten Symptomen schon elf Jahre bestanden hatte, bevor sie letal endigte. Es ergibt sich aber vor allem die für die Pathogenese wichtige Tatsache, daß sie sich direkt an eine Puerperalsepsis angeschlossen hatte.

Bei meinen systematischen Hypophysisuntersuchungen habe ich nun mehrfach septische Erkrankungen angetroffen, bei denen ich Bakterienembolien und Nekroseherde im Hirnanhang nachweisen konnte. Insbesondere kann ich Ihnen die Mikrophotographie der Hypophyse einer an Puerperalsepsis verstorbenen Frau zeigen, bei der mehr als die Hälfte des Vorderlappens in scharfer Abgrenzung nekrotisch war. Eine derartige embolische Nekrose der Hypophyse hat damals auch bei unserer Patientin vermutlich stattgefunden. Das Fehlen von Residuen einer chronischen Entzündung des Organs, das Fehlen von Verwachsungen mit der Umgebung, das Fehlen von Gefäßwandveränderungen, das Verhalten des Bindegewebes unterstützen die Annahme, daß nicht ein entzündlicher Prozeß, sondern ein einfacher Ausfall von Drüsengewebe mit Bindegewebersatz dem angetroffenen Befunde zugrunde liegt.

Ist diese sicherlich gut fundierte Voraussetzung aber richtig, so liegen die Verhältnisse klar vor, und der Krankheitsverlauf ist kurz der: Eine bis dahin gesunde Frau erkrankt an schwerer Puerperalsepsis. Sie erleidet eine septische Nekrose des Hirnanhangs. Infolge des Verlustes dieses lebenswichtigen Organs treten schwere Ausfallserscheinungen: Menopause, Muskel-

schwäche, Schwindel und Bewußtlosigkeitsanfälle, Anämie, rasches Altern, kurzum, ein „Senium praecox“ ein. Die restierenden intakten Drüsenfragmente atrophieren allmählich in dem umgebenden Bindegewebe. Das Organ wird absolut insuffizient, die Frau geht im Koma zugrunde. Die Sektion ergibt als einzige Todesursache einen fast totalen Schwund der Hypophysis.