

Uveal malign melanomanın karaciğer metastazı-Bir olgu sunumu

Liver metastasis of an uveal malign melanoma-A case report

Behlül BAYDAR, Necdet ÖZÇAY, Musa AKOĞLU

Türkiye Yüksek İhtisas Hastanesi Gastroenteroloji Cerrahisi Kliniği, Ankara

Melanoma, normal melanositlerin malign dönüşümünden ortaya çıkan neoplastik bir bozukluktur. Melanositler, melanin pigmentini üreten hücrelerdir. Fetal hayatın ilk trimesteri boyunca, öncü melanositler nöral krestte ortaya çıkarlar. Fetus geliştikçe, bu hücreler cilt, meningesler, müköz membranlar, üst ösofagus ve gözlere göç ederler. Bu yerleşimlerin her birinde, melanositler malign dönüşüm için potansiyel teşkil ederler. Göz, santral sinir sistemi, gastrointestinal sistem ve safra kesesi dahi, bu hastalığın primer yerleşim yeri olarak bildirilmiştir. Melanoma, tüm deri kanserlerinin %4-5'ini oluşturur. Yüzde doksandan fazlası deride bulunur, ancak melanomaların %4 kadarında primer odak bulunamaz. Amerika'da en yaygın kanserler içinde melanoma sekizinci sırada olmasına rağmen, melanoma hastalarının büyük çoğunluğu (%80) 25-65 yaş arasındaki üreme çağında bulunmaktadır. Melanoma tanısında ortalama yaş 48'dir. Bu yazıda uveal melanoma bağlı karaciğer metastazı gelişen bir olgu sunulmaktadır.

Anahtar sözcükler: Uveal malign melanom, karaciğer metastazı, oküler melanom

Melanoma is a neoplastic disorder produced by malignant transformation of normal melanocytes, the cells that produce the pigment melanin. During the first trimester of fetal life, precursor melanocytes arise in the neural crest. As the fetus develops, these cells migrate to areas including the skin, meninges, mucous membranes, upper esophagus, and eyes. In each of these locations, melanocytes have demonstrated a potential for malignant transformation. The eye, central nervous system, gastrointestinal tract, and even the gallbladder have been reported as primary sites of the disease. Melanoma represents 4% to 5% of all skin malignancies. Over 90% are found on the skin; however, 4% of melanomas are discovered as metastases without an identifiable primary site. Although malignant melanoma is only the eighth most common cancer diagnosis in the United States, the large majority (80%) of melanoma patients present in the productive years from age 25 to 65. The mean age for diagnosis of melanoma is 48.

Key words: Uveal malignant melanoma, liver metastases, ocular melanoma

GİRİŞ

Melanoma cilt malignitelerinin içinde en sık ölüm nedenidir (1). Melanomların çoğu cilt kaynaklı olsalar da melanositler diğer dokularda da bulunabildiklerinden güneş ışığına maruz kalmayan müköz membranlar, nazal sinüsler ve genito-rektal bölgelerde de ortaya çıkabilirler. Bu hücreler nöral krest kaynaklıdır ve embriyolojik gelişim sırasında göç ederek cilt kaynaklı olmayan alanlara yerleşirler. Aslında güneş ışınları melanoma için primer etyolojik faktör olsa da, tek başına sebep olamaz.

Yaklaşık olarak % 3-5 olguda, primer lezyon tespit edilmeksizin metastatik hastalık bulguları ortaya çıkar. Primeri bilinmeyen lezyonların tanısı, saçlı deriden, volar veya subungual bölgeden, müköz membrandan veya gözden kaynaklanan primer lezyonların dikkatli bir şekilde taranmasıyla ortaya konabilir. Primer lezyonu tam olarak tanımlanamayan metastatik melanomalı hastalarda genellikle lenf nodu tutulumu olur.

Oküler melanoma, metastaz varlığında tedaviye cevabı az olan nadir bir formdur (2). Oküler melanomalar, cilt kaynaklı olmayan melanomalar içinde %4 oranında görülür. Daha çok Kafkas kökenlilerde izlenir ve kütanöz formdan daha agresif seyrederek. Lezyonlar genellikle, melanositler ihtiva eden uveal traktta (iris, silier cisim ve koroid) yerleşir. Uveal traktta lenfatik drenaj yoktur ve bu nedenle uveal melanomalar bölgesel lenf nodlarına metastaz yapmazlar. En yaygın nüks bölgesi karaciğerdir. Oküler melanoma aynı zamanda en uzun tanı ve nüks aralığına (47 yıl kadar) sahip tümörlerden biridir. Tedavi seçenekleri içinde fotokoagülasyon, kısmi oküler rezeksiyon veya enükleasyon vardır. Müköz membran melanomaları agresif davranışlıdır ve büyük oranlarda mortal seyrederek. Diğer nadir rastlanan yerleşimler içinde dural ve meningeal melanomalar sayılabilir.

Bu yazıda 7 yıl önce uveal melanoma nedeniyle enükleasyon yapılan ve daha sonra karaciğer metastazı gelişen bir olgu sunulmaktadır.

OLGU SUNUMU

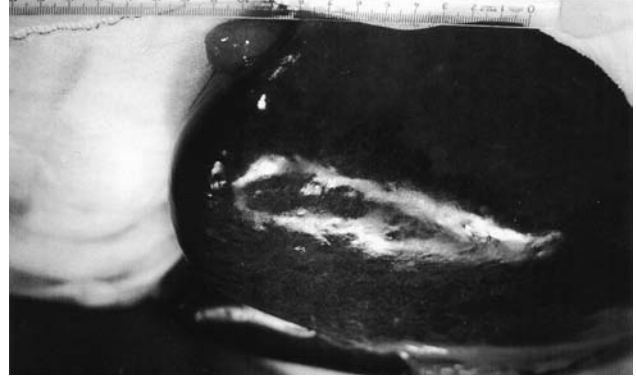
Kırk yaşında erkek hasta 20 gün önce başlayan, epigastriyumdan sırta doğru yayılan ağrı şikayeti ile başvurdu. Öyküsünden, uveal melanoma nedeniyle 7 yıl önce sağ göze enükleasyon uygulandığı öğrenildi. Fizik muayenesinde sağ göz enükleye, karın muayenesinde umblikusun altına kadar büyümüş karaciğer ele geliyordu. Laboratuvar incelemelerinde hemoglobin 12.5 gr/dl, hematokrit %38, 3, eritrosit $4,37 \times 10^6$ ul, trombosit, 155×10^3 ul, lökosit 8.190 ul, sedimentasyon 6mm/saat, ürik asit 7, 8 mg/dl, AST 58 U/L, ALT 67 U/L, LDH 1800 U/L, GGT 232 U/L, ALP 405 U/L, Amilaz 137 U/L, Lipaz 68 U/L, anti-HBs pozitif idi. Alfa-fetoprotein ve karsinoembriyonik antijeni (CEA) normal sınırlarda olan hastanın CA 19-9 'u 37, 4 U/ml olarak tespit edildi.

Abdominal ultrasonografide, karaciğer sol lobda sınırları net seçilemeyen kaba nodüler dansite artışı ve karın içinde minimal serbest sıvı izlendi. Bifazik standart abdominal tomografide karaciğer normalden büyük (kraniokaudal boyutu 24 cm), sol lobu tamamen kaplayan, sınırları net seçilebilen, lobüle konturlu, santralinde nekrotik alan ve milimetrik kalsifikasyonları olan hipodens görünüm izlendi. Mide, safra kesesi ve pankreas sol lob tarafından baskılanmıştı. Trifazik tomografide karaciğer sol lobunu tamamen dolduran, segment 2, 3, 4 a-b 'yi tutan, konturlarında belirgin lobülasyona yol açan, kontrastsız serilerde heterojen hipodens, kontrastlı serilerde heterojen kontrastlanma gösteren dev kitle lezyonu saptandı. Karaciğerin sağlıklı parankimine yönelik yapılan volüm hesaplaması 1550 cm^3 olarak bulundu. Mezenterik planlarda 1 cm'yi geçmeyen lenf nodları tespit edildi.

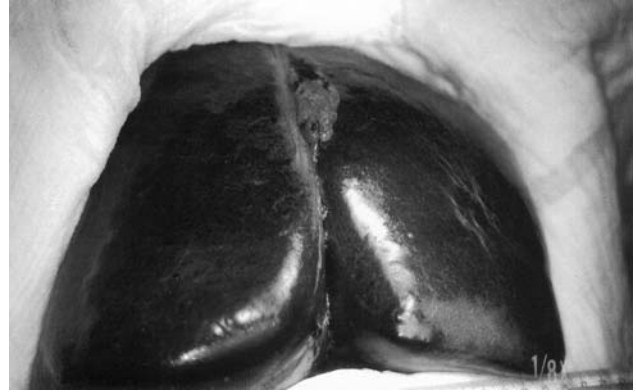Üst gastrointestinal sistem endoskopisinde inaktif peptik ulkus ve duodenit tespit edildi.

Bu bulgular ışığında metastatik karaciğer tümörü düşünülen olgu opere edildi. Laparotomide karaciğer sol lobunun tamamen tümörle tutulu olduğu ve mezenter, omentum ve periton üzerinde milimetrik ölçülerde metastazlar olduğu izlendi (Resim 1, 2 ve 3). Buradan alınan frozen biyopsi sonuçları malign melanoma olarak rapor edildi. Olgu evre IV olarak değerlendirildiği için rezeksiyon yapılmadı.

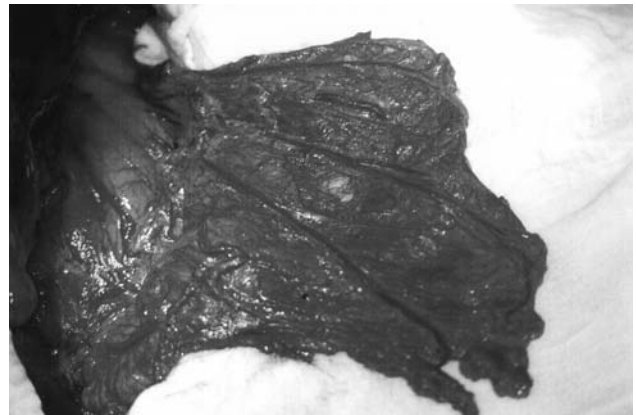
Ameliyat sonrası yapılan onkoloji konsültasyonunda herhangi bir tedavi modalitesinden fayda görmeyeceği belirtildi. Hızlı bir seyir takip eden olgu ameliyat sonrası 3. ayda kaybedildi.



Resim 1. Uveal malign melanomanın karaciğer metastazı



Resim 2. Uveal malign melanomanın karaciğer metastazı



Resim 3. Uveal malign melanomanın mide serozası ve omentum üzerindeki metastazları

TARTIŞMA

Malign melanomalar her yıl sıklığı artan şekilde karşımıza çıkmaktadır. 1935 yılında hastalığın yıllık insidansı 100.000'de 1 iken, 1991 yılında bu

oran 100.000'de 12.9'a yükselmiştir. 1991'de 32.000 yeni melanoma vakası tespit edilmiştir (3). Son 20 yılda da 5 yıllık survey oranları %50'den %80'e çıkmıştır; bu da tanı ve tedavideki gelişim metodlarını yansıtır (4).

Cilt ve uveal melanoma iki farklı davranış sergileyen tümörlerdir. Uveal melanomaların %95 metastaz yeri karaciğer olduğundan, primer odağın tedavisi sonrasındaki takibi cilt melanomlarından farklılık göstermektedir. Tümör metastazının tanısı ne kadar erken konursa, bu hastalıkta yaşam beklentisi de o derece yüksek olur. Uveal melanoma tanısı alan hastalar düzenli aralıklarla karaciğer metastazı açısından abdominal sonografi ve gerekirse tomografi ile izlenmelidir. Hepatik rezerve bağlı olarak bu hastalarda karaciğer enzimleri çoğunlukla normal sınırlarda çıkacağından, sadece karaciğer enzim anomalisi ile metastazlar ancak %70 oranında tespit edilebilir. Bizim olgumuzda primer tümörün tedavisinden sonra hasta nüksler konusunda bilgilendirilmemiş ve kontrole de çağrılmamıştı. Bu nedenle karaciğer metastazı ileri bir evrede tanınabilmiştir. Bu da hastanın cerrahi tedavi şansını kaybetmesine neden olmuştur.

Cilt melanomalarının tedavisinde kullanılan kemoterapötik ajanlar, genellikle uveal melanomalara etki etmezler. Uveal melanomaların tedavisinde gözün enükleasyonu primer tümörün tedavisi için gereklidir. Primer odağın tedavisinden sonra olgular düzenli olarak metastazlar açısından izlenmeli ve bu konuda hastalar bilgilendirilmelidir. Erken yakalanan metastazlarda cerrahi tedavi ile yaşam oranı artırılabilir.

Karaciğer metastazların tedavisinde en etkili yöntem metastazların rezeksiyonudur.

Metastatik tümör büyüklüğünde veya yerleşim yerinden dolayı çıkarılmıyorsa radyofrekans ablasyon tedavisi denenebilir (5). İmmünoembolizasyon yönteminde yapılan bir çalışmada, granülosit koloni stimüle edici faktör (GM-CSF)/eti-yodize yağ emulsiyonu ile birlikte karaciğere metastatik melanomanın embolizasyonu sonucunda karaciğer metastazları kontrol altına alınmış ve aynı zamanda, ekstrahepatik metastazlarda da immün cevapta belirgin gelişmeler elde edilmiştir (6). Kemoembolizasyon için ise, bilirubin seviyeleri 2-2, 5 mg/dl üzerinde olmamalıdır. Bu, lokalize bir tedavidir, ayda iki veya daha fazla sayıda uygulanır. Eğer karaciğerin her iki lobu da tutulmuşsa, bir seferde sadece bir loba tedavi uygulanır.

Konvansiyonel sistemik kemoterapinin aksine, kemoembolizasyonda ilaç hepatic arterden verilir, bu sayede kemoterapinin sistemik etkileri azaltılmış olur. Bu tedavilerin tamamı palyatiftir, çünkü Finlandiya çalışma grubundan yazarlar, gözde primer uveal melanoma tanısı konduğunda, karaciğerde tanımlanamayan metastazların olabileceğine ilişkin spekülasyonlarda bulunmaktadır (7).

Bunlar dışında yumuşak doku ve akciğer metastazlarında intravenöz interferon alfa-2b, tümöre karşı vücut immün sistemini güçlendirecek aşular, IL-2, monoklonal antikorlar, radyoterapi kullanılır (8, 9). Tedavi sonuçları ve bunların takipleri de son derece önem taşımaktadır. Özellikle, oküler melanotik lezyonların immünojenik tedavilerinin takiplerinde proton manyetik rezonans (H-MR) spektroskopisi kullanılmaktadır (10).

KAYNAKLAR

1. Girmia A, Girmia L, Stoica Z, et al. Hepatic metastases in one patient with unknown malignant melanoma. *Am J Clin Oncol* 1998 Dec; 21: 568-72.
2. Flaherty LE, Unger JM, Liu PY, et al. Metastatic melanoma from intraocular primary tumors: The Southwest Oncology Group experience in phase II advanced melanoma clinical trials.
3. Principles of surgery. In: Schwarz SI, Shires GT, Spencer FC, Daly JM, Fischer JE, Galloway AC. *Skin and subcutaneous tissue*. 7th ed. McGraw-Hill 1999; 522-7.
4. Current Surgical Diagnosis and Treatment. Lawrence WW. Chapter 47. *Oncology and cancer chemotherapy*. 10th ed. Lange. 1994; 1249-53.
5. Bilchik A. Radiofrequency ablation: A minimally invasive technique with multiple applications. *Cancer*. 1999; 17-21.
6. Sato T. Immunoembolisation with GM-CSF. *Semin Oncol* 2002; April; 160-7.
7. Tumor doubling times in metastatic malignant melanoma of the uvea: Tumor progression before and after treatment. *Ophthalmology* 2000; Vol 107; August; 1143-9.
8. Sabiston DC, Lyerly HK. *Sabiston textbook of surgery. The biological basis of modern surgical practice. Melanoma*. 15th ed. W. B. Saunders Company. 1997.
9. Myers AR. *NMS Medicine. Oncologic diseases. Melanomas*. Chapter 4, section VI. 3rd ed. Williams and Wilkins A Waverly Company. 1997; 167-9.
10. Kurtzman SH. *Surgical oncology clinics of North America. Contemporary imaging in surgical oncology. Beyond anatomy: MR imaging as a molecular diagnostic tool*. Volume 8; Number 1; January 1999. WB Saunders Company. 1999; 171-183.