



Localizador: 13012

# Vasculitis inducida por ejercicio. Presentación de tres casos

## Exercise-induced vasculitis. Description of three clinical cases

Hernán Borja Consigliere,\* Nerea Ormaechea Pérez,\* Ane Jaka Moreno,\*  
Susana Vildósola Esturo,\* Carmen Lobo Morán,\* Anna Tuneu Valls\*

### Palabras clave:

Vasculitis  
leucocitoclástica,  
ejercicio prolongado.

### Key words:

Leukocytoclastic  
vasculitis, prolonged  
exercise.

### RESUMEN

Describimos los casos de tres pacientes que presentaron una erupción purpúrica simétrica en las piernas, tras realizar largas caminatas en días de calor. El estudio histológico de una de las lesiones mostró signos de vasculitis leucocitoclástica, sin necrosis fibrinoide. Los casos fueron diagnosticados de vasculitis inducida por ejercicio y recibieron tratamiento con antihistamínicos orales y corticoides tópicos, evolucionando favorablemente. La vasculitis inducida por ejercicio es un proceso autolimitado y de buen pronóstico, que puede ser diferenciado de otras formas de vasculitis leucocitoclástica.

### ABSTRACT

We describe the cases of three patients who developed a symmetrical purpuric rash on the legs, after long walks on hot days. Histological examination of one lesion showed signs of leukocytoclastic vasculitis without fibrinoid necrosis. The cases were diagnosed exercise-induced vasculitis. The treatment consisted in oral antihistamines and topical corticosteroids with favorable outcome. Exercise-induced vasculitis is a self-limiting process with good prognosis that can be differentiated from other forms of leukocytoclastic vasculitis.

La vasculitis inducida por ejercicio es una entidad clínico-patológica descrita relativamente hace pocos años. Se presenta tras la práctica de ejercicio o caminatas prolongadas en días de calor, como placas eritematosas con componente purpúrico en las piernas. La histopatología muestra signos de vasculitis leucocitoclástica, sin presencia de necrosis fibrinoide. A continuación, presentamos tres casos clínicos y realizamos una revisión de esta entidad que, como motivo de consulta al dermatólogo, es relativamente frecuente, aunque escasamente conocida.

## CASOS CLÍNICOS

**Caso 1.** Recibimos a una mujer de 21 años quien consultó por erupción cutánea pruriginosa en ambas piernas, la cual apareció tras una caminata intensa en un día de calor. Presentaba placas purpúricas en el tercio distal de ambas piernas que no desaparecían a la vitropresión. El estudio histológico mostró un infiltrado mononuclear/polimorfonuclear perivascular en dermis superficial y profunda.

Además, se observó leucocitoclasia y extravasación hemática, sin necrosis fibrinoide ni formación de trombos (Figura 1). La inmunofluorescencia directa fue negativa para depósitos de inmunoglobulinas y complemento.

**Caso 2.** Se trata de una mujer de 67 años quien consultó por erupción cutánea pruriginosa en las piernas, la cual apareció tras una larga caminata en un día de calor. Presentaba placas purpúricas que afectaban el tercio medio de ambas piernas.

**Caso 3.** Mujer de 51 años que consultó por erupción cutánea pruriginosa en las piernas, la cual apareció tras una caminata prolongada en un día de calor. Presentaba placas eritematosas que afectaban principalmente el tercio distal de las piernas y presentaban un límite preciso en su extremo inferior, sin afectar el área cubierta por el calcetín (Figura 2).

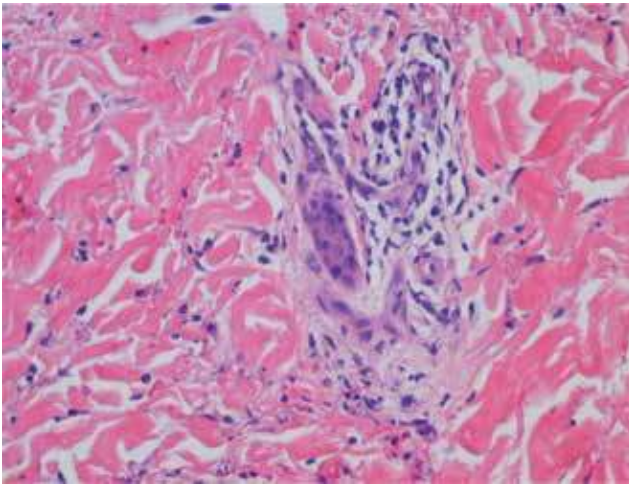
Los tres casos fueron diagnosticados de vasculitis inducida por el ejercicio. Recibieron tratamiento con antihistamínicos orales y corticoides tópicos. Además, al caso 1 se le indicaron medias elásticas de compresión. En

\* Departamentos de Dermatología y Anatomía Patológica. Hospital Universitario Donostia, España.

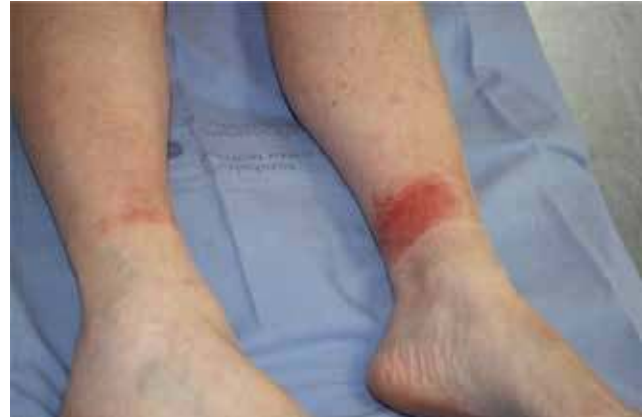Conflicto de intereses: Ninguno.

Recibido:  
12/Febrero/2013.  
Aceptado:  
13/Octubre/2014.





**Figura 1.** Caso 1. Infiltrado mononuclear pericapilar, extravasación de hematíes y leucocitoclasia.



**Figura 2.** Caso 3. Lesiones de 24 horas de evolución.

**Tabla 1.** Características de las series descritas.

	Núm. de casos*	Núm. de biopsias**	IFD	Recurrencias
Prins M et al. Leucocytoclastic vasculitis induced by prolonged exercise. <i>Br J Dermatol.</i> 1996. <sup>1</sup>	41	10	C3 (9) IgM (4)	
Ramelet AA. Exercise-induced purpura. <i>Dermatology.</i> 2004. <sup>2</sup>	16 mujeres	5		+
Kelly RI et al. Golfer's vasculitis. <i>Australas J Dermatol.</i> 2005. <sup>3</sup>	17 (15 golfistas)	6		
Ramelet AA. Exercise-induced vasculitis. <i>J Eur Acad Dermatol Venereol.</i> 2006. <sup>4</sup>	23 (22 mujeres)	6		16

\* Lesiones eritematosas y purpúricas. Síntomas: prurito, sensación urente.  
 \*\* Extravasación hemática, infiltrado pericapilar granulocítico/mononuclear, leucocitoclasia, sin necrosis fibrinoide.  
 IFD: inmunofluorescencia directa.

todos los casos, las lesiones involucraron al cabo de pocos días, sin presentar recurrencias.

## COMENTARIO

La vasculitis inducida por el ejercicio es una entidad clínico-patológica descrita en 1996 por Prins et al.<sup>1</sup> Ésta ocurre tras la realización de ejercicio o caminatas prolongadas en días de calor.<sup>2</sup> Afecta principalmente a mujeres sanas mayores de 50 años,<sup>3</sup> aunque también se ha descrito en jugadores de golf, lo que ha determinado que algunos autores la denominen vasculitis del golfista.<sup>3</sup> Su presentación clínica es muy característica, observándose placas eritematopurpúricas en el tercio

inferior de las piernas, de predominio en las zonas medial y posterior, sin afectar el área cubierta por el calcetín. Se acompaña de prurito o sensación quemante, localizado en la zona de las lesiones.<sup>2-4</sup> Cursa sin afectación sistémica y las lesiones son autolimitadas, resolviéndose de 3 a 10 días (*Tabla 1*).<sup>2</sup>

La histopatología muestra un infiltrado pericapilar con presencia de polimorfonucleares y linfocitos, extravasación de hematíes, tumefacción del endotelio y leucocitoclasia, sin presencia de necrosis fibrinoide.<sup>2-4</sup> En un estudio se encontró además depósito de inmunoglobulina IgM y complemento C3.<sup>1</sup> Estos hallazgos sugieren que podría corresponder a una forma moderada de vasculitis leucocitoclástica.<sup>3,4</sup>

La etiopatogenia de esta entidad no está del todo clara. Aparentemente, se produce por alteraciones de la termorregulación y de la microcirculación locales, lo que condiciona extravasación de hematíes, y posterior activación del complemento y alteración de la función inmune.<sup>1,2</sup>

Respecto al tratamiento, han mostrado utilidad los corticoides tópicos y orales, los antihistamínicos orales y las medias compresivas.<sup>3,4</sup> A diferencia de otras formas de vasculitis leucocitoclástica, no se asocia con afectación sistémica y es de buen pronóstico. Por este motivo consideramos que ante un cuadro clínico similar no estaría indicada la práctica de estudios analíticos exhaustivos o complejos.<sup>3</sup> Las lesiones pueden recurrir frente a nuevas prácticas de ejercicio intenso en días de calor,<sup>4</sup> por lo que, como medidas preventivas, se puede aconsejar el uso de medias compresivas y evitar el exceso de abrigo.<sup>3,4</sup>

## CONCLUSIONES

La vasculitis inducida por el ejercicio es una entidad clínico-patológica que constituye un motivo de consulta relativamente frecuente, pero que sigue siendo escasamente conocida. Ha sido descrita como púrpura inducida por ejercicio, vasculitis inducida por ejercicio y vasculitis del golfista. Es una enfermedad de fácil diagnóstico, que no requiere mayores estudios complementarios, y que puede ser tratada y prevenida de forma eficaz. Hemos presentado tres casos que pueden ser de utilidad para que dermatólogos y residentes se familiaricen con esta entidad.

Correspondencia:

**Dr. Hernán Borja Consigliere**

**E-mail:** hborja@uc.cl

---

## BIBLIOGRAFÍA

1. Prins M, Veraart JC, Vermeulen AH, Hulsmans RF, Neumann HA. Leucocytoclastic vasculitis induced by prolonged exercise. *Br J Dermatol*. 1996; 134: 915-918.
2. Ramelet AA. Exercise-induced purpura *Dermatology*. 2004; 208: 293-296.
3. Kelly RI, Opie J, Nixon R. Golfer's vasculitis. *Australas J Dermatol*. 2005; 46: 11-14.
4. Ramelet AA. Exercise-induced vasculitis. *J Eur Acad Dermatol Venereol*. 2006; 20: 423-427.